Ueber

Transplantation der Cornea.

Gekrönte Preisschrift

als

Inaugural-Dissertation

von

Franz Xaver Mühlbauer,

Doctor der Medizin, Chirurgie und Geburtshülfe.

Mit einer lithographirten Tafel.

München.

Druck der Dr. Wild'schen Buchdruckerei.

1840.

144148

Seinen hochverehrten

Lehrern und Gönnern

aus

innigster Dankbarkeit und Hochachtung

geweiht

vom

Verfasser.

Motto:

Nisi utile est, quod agimus, vana est gloria nostra.

Vorwort.

Bereits von früher Jugend mit vorzüglicher Liebe dem Studium der Medizin mich hinneigend, hatte ich das Glück, schon während meiner Gymnasialstudien unter Leitung des, leider für die Wissenschaften zu früh verblichenen, Professors und Landgerichtsarztes Dr. Pitzner zu Landshut mir einige Kenntnisse im Bereiche der Anatomie, sowie nicht minder einige manuelle Fertigkeit in der operativen Chirurgie zu erwerben.

Bei meinem Uebertritte an die Universität mehrte sich meine Liebe zu dem mir so theuern Fache natürlich um so mehr, als ich mich der Vorträge der ausgezeichnetsten Lehrer zu erfreuen hatte.

Chirurgie und Anatomie waren es vorzüglich, die mich anzogen, und denen ich ein besonderes Augenmerk zu widmen mich bestrebte.

Nicht unbemerkt glaube ich hiebei lassen zu dürfen, dass die Augenheilkunde, ein so bedeutender Zweig der Chirurgie, für mich um von so höherem Interesse sein musste, als ich mich der Vorträge des allgemein hochverehrten und geliebten Lehrers Herrn Geheimen-Rath Ritter von Walther zu erfreuen hatte.

Diese Vorträge waren es, die mich zum eifrigen Studium der Augenheilkunde besonders anfeuerten.

Die im Jahre 1839 von der medizinischen Fakultät gegebene Preisfrage: „Experimentis in mammalibus denuo institutis exploretur et comprobetur, utrum cornea ex uno oculo resecta in alterum oculum transplantata accrescere possit et revera accrescit" gab mir neuerlich Gelegenheit, meine Kenntnisse in diesem Gebiete zu erweitern; allein nicht bergen kann ich, dass eine gewisse Schüchternheit sich meiner bemächtigte, wenn ich an die Schwierigkeit des Gelingens, — an die missglückten Versuche eines Himmly, Dieffenbach und mehrerer anderer ausgezeichneter Männer dachte.

Doch ich fasste Muth, suchte die Lektüre, die mir bereits über diesen Gegenstand zu Theil ward, möglichst zu vervollständigen, und begann meine Versuche, vertrauensvoll der Zukunft entgegenschend! —

Meine Mühe war auch nicht ohne Erfolg, indem, wenn auch nicht in jeder Beziehung, doch wenigstens grossentheils sich das Resultat, wie die Ausarbeitung näher auseinandersetzen wird, günstig herausstellte.

Der 26. Juny 1840 — ein für mich unvergesslicher Tag — war es, an welchem diese meine Ausarbeitung von der medizinischen Fakultät unserer Ludovico-Maximilianea mit noch 2 andern Bearbeitungen gekrönt ward, und so glaube ich denn meine Laufbahn in litterarischer Beziehung nicht schöner eröffnen zu können, als wenn ich dieses Thema, auf dessen Ausarbeitung ich die grösstmöglichste Mühe verwendete, zum Stoff meiner Inauguralabhandlung wählte.

Habe ich mir, durch meinen Fleiss auf dieses Fach verwendet, das Wohlwollen meiner hochverehrten Lehrer und Gönner verdient, und ist vielleicht nicht ganz ungegründete Hoffnung gegeben, durch die Keratoplastik der leidenden Menschheit das

Walther, Anat. Museum I. Band.

Himmly, Ophthalmologie Bd. III. St. 3.

Krause, Anatomie des Menschen, Band I. Abtheilung 2. Hannover 1836.

Delarue, Cours complet de maladies des yeux. Paris 1820.

Walther v., Physiol. des Menschen mit durchgängiger Rücksicht auf die comp. Phys. der Thiere; Landshut.

Kieser, Ueber die Metamorphose des Thierauges.

Brendel J. G., Prog. de fabrica oculi in foetibus abortivis observata.

Hovius, Tractatus de circulari humorum motu in oculis Lugdun. Bat. 1740.

Steno, Tractatus de musculis et glandulis.

Nuck, Sialogr. et ductuum aquos. anatom. nov. 8. Lugd. Batav. 1690.

Plenk, de morbis oculorum.

Rosas, Handbuch der Augenheilkunde. Wien 1830.

Weller, Handbuch der Augenheilkunde. Wien.

Zinn, descriptio oculi humani. Götting 1755.

Jüngken, Lehre von den Augenkrankheiten. Berlin 1832.

Jüngken, Lehre von den Augenoperationen, Berlin 1829.

Beer G. J., praktische Beobachtungen über den grauen Staar und die Krankheiten der Hornhaut. Wien 1791.

Buchhorn, die Keratonixis etc. Magdeburg 1811.

Langenbeck, E. J. M., Prüfung der Keratonixis. Göttingen 1811.

Jäger F., de ceratonixis usu. Viennae 1812.

Chelius M. J., über die durchsichtige Hornhaut des Auges etc. Karlsruhe 1818.

Hoffbauer, Diss. inaug. de cornea, ejusque morbis. Berolini 1820.

Pacini A., Diss. de Keratonixide. Lucca 1820.

Dusensy S., die Krankheiten der durchsichtigen Haut, in system. Ordnung. Prag 1833.

Boury, praes. Mauchart B. D. Diss. de maculis corneae eorumque operatione chirurgica. Tüb. 1743.

Mauchart, Diss. de Staphylomate. Tüb. 1748.

" " Diss. de conjunctivae et corneae vesic. et pustul. Tüb. 1748.

" " Diss. de Setaceo nucchae auriculorum, ipsiusque oculi, Tüb. 1742.

" " Diss. de paracenthesi oculi in hydrophthalmia et amplyop. senum. Tüb. 1744.

Galen. I. II. Salubrium.

" de simpl. med. fac. I. XI.

Constantini. Afric. opera medica in fol. ed. Basil. 1536 et 1539.

Bidloo Godefr., Exercit. anatomico-chirurg. I. II. Exerc.

Erdl, Disquis. anatom. de oculo. Monac. 1839.

Beisinger, Bayer. Annalen für Abhandlungen aus dem Gebiete der Chirurgie und Augenheilkunde. Bd. I. St. 1. Sulzbach 1824.

Thome, Diss. de transplant. corneae. Bon. 1834.

Schallern, Diss. de transplant. corn. München 1839.

Drohlshagen, de vuln. oculi. Berlin 1834.

Schmid Lor., Diss. inaug. de pup. artif. in sclerotica aperienda. Tüb. 1813.

Weber, Diss. inaug. sistens observat. quosd. in Koretodialys. et pup. in sclerotica aperiend. Tüb. 1817.

Guthrie G. J., Treatise on the operation for the formation of on artificial pupil. London 1819.

Stilling, die künstliche Pupillenbildung in der Sclerotica nebst Anhang über Verpflanzung der Hornhaut. Marburg 1833.

Mössner, Diss. de conformat. pupill. artific. Tüb. 1823.

Schön M. A. F., Einige Worte über die Keratoplastik, in Rust's Magazin für die gesammte Heilkunde. Berlin 1827. Tom. XXIII.

Inhalt.

Seite:

Einleitung 16

I. Abschnitt.

Ueber Transplantation im allgemeinen . . 18

II. Abschnitt.

Ueber Transplantation der Cornea . . . 21

I. Capitel.

Anatomische Beschreibung der Cornea . 21

II. Capitel.

Physiologische Beschreibung der Cornea . 22

III. Capitel.

Krankheiten der Cornea, welche die in Frage stehende Operation (Transplantation) indiciren 29

Maculae corneae 29

A. Maculae nephel. Nebelfleck, mac. nubec. Wolkenfleck 34

B. Macula achlys 36

C. Macula albugo 38

Einleitung.

§ 1. Unter Transplantation (trans planta) Ueberpflanzung, versteht man im allgemeinen jene chirurgische Operation, vermöge welcher einzelne Theile des Körpers, Behufs der Wiedererzeugung verschiedener durch Krankheit oder sonstige Zufälle verloren gegangener Organe, entweder an einem und demselben Individuum, oder von einem auf das andere mittelst der Kunsthülfe durch das Messer und des Heilungsprozesses der Natur verpflanzt und angeheilt werden.

§ 2. Bereits zu Hippokrates Zeiten scheint diese Operation gekannt und besonders auf die Wiederbildung verloren gegangener Nasen angewendet worden zu sein; doch ward es den folgenden Jahrhunderten, insbesondere der Alexandrinischen Schule aufbehalten, sich hierin mehr und mehr zu vervollkommnen, bis endlich in neuerer Zeit Herr Hofrath Reisinger den kühnen Entschluss fasste, diese Operation auf das schönste Gebilde des menschlichen Organismus, — das Auge — anzuwenden, welches Verfahren derselbe unter dem Namen der Keratoplastik in die medizinische Welt einzuführen suchte.

Ehe ich jedoch diese in ihrer Art stets einzige Operation näher betrachte, glaube ich, dass es sachdienlich sein dürfte, einige Worte über die verschiedenen Transplantationen, welche heut' zu Tage geübt werden, vorauszuschicken, und hierauf erst die nähere Auseinandersetzung der verschiedenen Arten und Weisen, wie die Keratoplastik geübt wurde, und deren Resultat folgen zu lassen, sowie schliesslich noch die von mir über dieses Thema angestellten Versuche und deren Erfolg auseinander zu setzen.

I. Abschnitt.

Ueber Transplantation im Allgemeinen.

§ 3. Von dem Gefühle durchdrungen, mehrere am lebenden Organismus durch mancherlei Zufälle verloren gegangene Theile wieder zu ersetzen, und soviel als möglich den menschlichen Körper in seiner Integrität zu erhalten, mochten wohl schon in frühester Zeit die Verehrer Aeskulaps eine Ahnung der Transplantation in sich getragen haben, ohne jedoch die Möglichkeit zu finden, diese ihre Ideen zu realisiren, und so die Transplantation als selbstständige Operation aufzustellen.

§ 4. Indien war wohl die Geburtsstätte dieser Idee. — Braminen übten hier die Rhinoplastik, — Bildung einer neuen Nase, — noch ehe von einer Transplantation in der übrigen medizinischen Welt die Rede war; durch die Mission wurde im 14. Jahrhunderte diese Kunst nach Persien gebracht; im Jahre 1447 übte sie Branca in Sizilien, worauf die Familie der Bojani sich dieselbe ausschliessend aneignete, bis endlich 1572 Tagliacozzi in Belogna, Molinetti in Venedig, Burmann in Breslau, und in neuester Zeit Carpue in England (1813) und Gräfe in Berlin (1816) so wie

Dieffenbach derselben in Europa und insbesondere in Deutschland einen ehrenhaften Platz im Gebiete der operativen Chirurgie anzuweisen suchten.

Da diese Operation eine der gewöhnlichen Transplantationen wohl sein dürfte, so erlaube ich mir, hier die verschiedenen Methoden derselben, dem Namen nach anzuführen, indem es gegen den Zweck der gegenwärtigen Bearbeitung laufen würde, in eine nähere Beschreibung derselben einzudringen.

Man kennt heut' zu Tage 6 Methoden und zwar:

I. Künstliche Bildung der Nase aus der Stirnhaut (die sogenannte I. Indische Methode);
II. Bildung aus der Haut des Hinterbackens (die sogenannte II. Indische Methode);
III. Bildung der Nase aus dem vordern Theil des Schenkels nach Binger;
IV. Bildung aus der Haut des Arms mit gelassener Verbindnng des Lappens, als italische Methode bekannt, und vorzüglich durch Tagliacozzi geübt;
V. Dieselbe Bildung ohne Verbindung (die deutsche Methode nach Gräfe);
VI. Bildung des Lappens aus dem Scheitel nach Dieffenbach.

§ 5. Sowie sich die Rhinoplastik einer grössern Ausdehnung und Vervollkommnung erfreute, so bestrebte man sich auch, die übrigen Transplantationen mehr und mehr zu heben, und als kunstgerechte Operationen in die Chirurgie einzuführen.

Von diesen Transplantationsversuchen, die zum Theil am Lebenden mit Glück gemacht wurden, dürfen wohl mit Recht genannt werden:

I. Die Otoplastik, künstliche Bildung eines verloren gegangenen Ohres;

II. Blepharoplastik, künstlicher Ersatz der Augenlieder;

III. Meloplastik, Bildung einer verloren gegangenen Wange;

IV. Chiloplastik, Lippenbildung, von Hofrath Textor in Würzburg zuerst geübt.

(Textor, Grundzüge zur Lehre der chirurgischen Operationen, Würzburg 1835. pag. 90.

Bericht über die Versammlung der Naturforscher und Aerzte im Jahre 1827 in Okens Isis).

V. Ueberpflanzung von Zähnen;

VI. Einheilung austrepanirter Knochenstücke, welche Operation in neuerer Zeit v. Walther an einem Schafe mit vielem Glücke versucht hat.

VII. Endlich die Ueberpflanzung der Hornhaut, deren nähere Beschreibung den Stoff der übrigen Capitel bilden wird, und deren Gelingen, um mit Dieffenbach zu sprechen, wohl der höchste Preis der Chirurgie ist.

II. Abschnitt.

Ueber Transplantation der Cornea.

I. Capitel.

Anatomische Beschreibung der Cornea.

§ 6. Die Tunica cornea s. tunica pellucida, Hornhaut, bildet das vordere Sechstheil des menschlichen Auges, hat vorne eine convexe, hinten eine concave Fläche, ist farblos, im gesunden Zustande vollkommen durchsichtig, von eigenthümlichem Gewebe, das sich künstlich in mehrere Blätter zerlegen lässt; Gefässe und Nerven sind dem freien Auge nicht sichtbar, Biegsamkeit und Elasticität sind in ihr vorherrschend, und nur der humor aqueus ist es, wodurch sie in dem prallen Zustande erhalten wird, der ihr während des Lebens den schönen Glanz verleiht, womit sie sich vor andern Gebilden des Organismus so sehr auszeichnet.

In der Mitte ist sie gewöhnlich $\frac{2}{5}'''$ am Rande $\frac{1}{2}'''$ dick; die Vorderfläche der Hornhaut erscheint nicht kreisrund, sondern oval, in querer Richtung $4\frac{3}{4}'''$ bis $5\frac{1}{5}'''$ breit, in senkrechter Richtung aber nur $4\frac{1}{5}'''$ bis $4\frac{4}{5}'''$ hoch; die hintere Fläche dagegen ist kreisrund $5'''$ im

Durchmesser haltend; die Krümmung der Vorderfläche ist gleich einem Abschnitt einer Kugel von $3\frac{1}{3}'''$ bis $4\frac{1}{3}'''$ Radius; ihr grösster horizontaler Bogen hält 63° bis 84°. Die hintere Fläche ist parabolisch, gekrümmt, dem Scheitelabschnitt eines Paraboloids gleich, dessen Parameter $5\frac{1}{2}'''$ bis $6\frac{1}{3}'''$ misst.

(Krause Handbuch der Anatomie, Hannover 1836. Bd. I. 2. pag. 405.)

Von vorne ist die Cornea mit der Conjunctiva bedeckt (tunica conjunctiva bulbi s. tunica adnata oculi) die nach Krause (loco cit.) am Rand zwischen Cornea und Sclerotica einen 1''' breiten wulstigen Ring bildet, und sich sofort auf die tunica pellucida fortsetzt, mit welcher sie als tunica conjunct. corneae, Bindehautblättchen der Cornea, fest verwachsen ist, während ihr Zusammenhang mit der Sclerotica nur lose erscheint.

Nach hinten ist die Cornea von einer äusserst dünnen durchsichtigen Haut, der membrana hum. aquei, die Demours'sche oder Descemet'sche Haut, Wasserhaut bedeckt, welche beide Häute nur durch die grösste Kunst, verbunden mit der ausgezeichnetsten Behutsamkeit, von dem mittlern Gewebe der Hornhaut, der Substantia spongiosa, nach Valsalva, getrennt zu werden vermögen.

II. Capitel.

Physiologische Beschreibung der Cornea.

§ 7. Ehe ich in die Bedeutung und den Nutzen dieses Gebildes näher einzugehen mir erlaube, glaube ich vordersamst, mich in etwas über die Entstehung der tunica pellucida verbreiten zu sollen.

Schon in den frühesten Zeiten hielt man die Cornea für eine Fortsetzung der Sclerotica, — beide für eine fortgesetzte Ausbreitung der äussern Scheide des nervus opticus, woher sie denn auch unter einem gemeinschaftlichen Namen in der Art benannt wurden, dass jene die durchsichtige, diese die undurchsichtige Hornhaut hiess.

Dieser Meinung war schon Celsus, Galenus und fast alle Schriftsteller des 16., 17. und 18. Jahrhunderts, von welchen, der genauen Zusammenstellung des Dr. Erdl

(Erdl disquisitiones anatomicae de oculo. Monachii 1839.)

zufolge, besonders zu nennen sein dürften: Mundini, Magn. Hundt, G. de Zerbis, Ludov. Vassaeus, Jac. Schalling, Nic. Massa, Gualt Ryff, A. Vesal, Steph. Riverus, Meletius, Casp. Bauhinus, Fallopius, Laurentius, Joh. Jessenius, Joh. Riolan, Reald Columbus, And. Spigel, Plempius, Nath. Highmor, G. Gelmann, le Clerk, Remelini, Joh. van Horne, Guil. Briggs, Car. Drelincourt, Amè Bourdon, St. Hilaire, Wedel, N. Placentin, Meryus, Bidloo, Phil. Verheyen, Winslow, Lobé, J. Lieutand, G. Zinn, Maitre Jean, Porterfield, Sabatier, Le Febure, Ev. Home, G. Hennemann, wobei ich zum Theil mich selbst aus den Schriften dieser Männer von erwähnter Angabe überzeugte.

Berengarius Carpi dürfte vielleicht der einzige sein, welcher diese Meinung nicht theilt, wenn anders, da seine Schreibart ziemlich dunkel ist, seine Worte recht verstanden sind.

Unter den neueren vertheidigten die eben aufgestellte Lehre besonders Mauchart und fast alle Schriftsteller unseres Jahrhunderts mit Ausnahme von

M. J. Weber, Fränzel und J. L. A. Mayer, sowie denn auch Chelius, Petit und mehrere andere dieser Lehre huldigen.

Arnold bestättigte solches, und von Walther gibt seine Ansicht wohl unzweideutig dadurch zu erkennen, wenn derselbe in einem seiner Vorträge zuerst die Sclerotica als eine aus fibrösen Häuten gebildete Membran darstellt, und das lamellöse Gewebe, aus dem die Hornhaut besteht, als eine höhere Entwicklung des fibrösen Systems betrachtet, sowie auch ferner sagt:

„Der Arcus senilis ist Marasmus Corneae, und „zwar des äussersten Feldes derselben; die Cor„nea hängt hier mit der Sclerotica zusammen, „und tritt in eine der Sclerotica ähn„liche Bildung zurück.“

§ 8. Ueber allen Zweifel erhaben steht fest, dass die Cornea im Embryo von der Sclerotica nicht zu unterscheiden sei, unläugbar haben Physiologen erwiesen, dass in den untern Thierklassen die Cornea und Sclerotica nicht von einander verschiedene Gebilde sind, und erstere sich erst mit dem deutlicheren Hervortreten des Gegensatzes zwischen Expansion und Contraction im Auge zu ihrer Lamellenbildung entwickele.

Kieser,

(Kieser über die Metamorphose des Thierauges.)

welcher sich ebenfalls dieser Ansicht hinneigt, stellt sofort auch die Behauptung auf, bei Insekten, wo dieser Gegensatz fehle, sei die Cornea nur ein Abdruck der allgemeinen Körperbedeckung, und zwar in der Art, dass sie an Konsistenz mit dieser ab- und zunehme, (z. B. sehr hart bei Hirschkäfer, Krebse, zart bei den Libellen, Schmetterlingen etc.) Versteht man daher unter Cornea die vordere durchsichtige hornartige Fläche der Sclerotica, so sei

mit Gewissheit anzunehmen, dass nur die rothblütigen Thiere von der Natur mit einer solchen ausgestattet seien.

§ 9. Dass die Cornea in den niedern Thierklassen das Gepräge der epidemischen Gebilde an sich trage, und sich zur Iris nicht anders verhalte, als wie die Epidermis zum rete vasculos. Malpighi dürfte wohl schon dadurch hinlänglich dargethan sein, dass bei der Raupe, bei Krebsen und andern Thieren dieser Gattung die Hornhaut dem Prozess der Wechselung nicht minder unterworfen ist, als die Epidermis überhaupt, und mit der Abschuppung der letzteren auch die erstere sich abstreife, und gleichmässig sich beide wieder reproduciren.

Gleiches findet man auch bei Fischen, Schlangen und andern Amphibien, wie ich diess selbst durch mehrere von mir auf das sorgfältigste beobachtete Versuche auf's deutlichste erkennen konnte.

§ 10. Je weiter indessen die Thiere von der niedern Gattung entfernt, und mehr und mehr zur Selbstständigkeit gelangt sind, um so eifriger strebt auch das Auge, sich zu individualisiren, wie wir diess zuerst bei den Vögeln bemerken, wo sich das Auge von der allgemeinen Decke des Körpers losreist, und jenen hohen Standpunkt zu erreichen sich bestrebt, den es im Auge des Menschen mit einer Würde behauptet, der uns nur die geheime Kraft der Natur anstaunen und bewundern lässt!

§ 11. So lange die Hornhaut nicht ihr eigenes Leben lebt, und mit dem unterliegenden Gefässnetz gleichsam ein Gebilde darzustellen scheint, ist der hum. aqueus sparsam, näher der festen Masse, mehr mit klebrigen Theilen vermischt, was noch bei den Fischen bemerkt werden kann.

Je vollkommener sich indessen die Thierklassen individualisiren, je grössere Iritabilität sie besitzen, um so höher steigert sich auch die Lebensthätigkeit im Auge;

die Cornea erhebt sich, die Flüssigkeiten des Auges werden heller, nehmen an Menge zu, die Kugelform der Linse schwindet, das Gefässsystem bildet sich mehr und mehr im Auge aus.

§ 12. Die Entwicklung und Offenbarung der im Auge schlummernden Gegensätze zwischen Expansion und Contraction ist es, welche diese Differenzirung im Auge bedingt, und welche dann eintritt, wenn sich eine vordere Augenkammer und Pupille bildet.

Dadurch ist der Gegensatz zwischen vorderer und hinterer Augenkammer, Iris und Cornea, Verengerung und Erweiterung der Pupille, hum. aqueus und schwarzem Pigment begründet.

Geht einer dieser Gegensätze unter, so ist die Normalstruktur des Auges dahin, und sinkt in jene Stufe zurück, welche der untern Thierklasse als eigenthümlich sich darstellt.

§ 13. Nach dieser kurzen Entwicklung, und auf die Behauptung mich stützend, dass bei der Bildung des menschlichen Foetus die ganze Entwicklung der verschiedenen Thierklassen sich reproducire, kann es sofort keinem Zweifel unterliegen, dass im Momente der Entstehung Sclerotica und Cornea ein Gebilde seien, und erst in der Folge, fast um die Mitte der Schwangerschaft, bei Entwicklung der Gegensätze, der vordere Theil dieses Gebildes seine leukomatöse Beschaffenheit verliere, und das werde, was er im individualisirten Auge sein soll, — ein brechendes Medium. —

§ 14. Nicht könnte indess an und für sich die Cornea diesem Zwecke entsprechen, würde sie nicht in ihrer Funktion von anderen Theilen des Auges unterstützt; — am meisten trägt hiezu wohl die wässerige Feuchtigkeit bei, welche nach der Annahme von Chelius und

anderer bekannter Männer, wie Steno, Nuck, Janin und andere,

(Chelius, über die durchsichtige Hornhaut des Auges und ihre Funktion etc. Karlsruhe 1818.
Steno, tractatus de musculis et glandulis. Nuck Sialograph. et ductuum aquos. Anatom. nova. 8. Lugd. Batav. 1690.)

die eigentliche Nahrung der Hornhaut ist, von ihr eingesogen und zersetzt wird, und auf der Oberfläche derselben verdunstet.

§ 15. Die Quellen der wässrigen Feuchtigkeit befinden sich, nach Chelius, in der hintern Augenkammer, und die Organe ihrer Erzeugung sind die gefässhäutigen Bildungen, Iris, corp. ciliare, und die process. ciliares; sie dürften als das Produkt der feinsten Verästelung der Arterien angesehen, und als abgeschieden aus dem ätherischen Blute, welches diese Arterien, als Zweige der Carotis cerebralis führen, betrachtet werden.

§ 16. Ob die Cornea Gefässe und Nerven besitze, darüber herrscht zum Theil noch grosser Streit unter den Gelehrten; die einen bekennen sich zu dieser, die andern zur entgegengesetzten Meinung.

Für die Wahrscheinlichkeit der Gegenwart von Gefässen sprechen verschiedene Thatsachen, allein die Verfolgung solcher Verästelungen ist, wenn ich nicht irre, den Anatomen an gesunden Augen noch nicht gelungen, und daher dürfte es mir wohl nicht zukommen, hierüber ein Urtheil zu wagen.

Was die Gegenwart der Nerven betrifft, so behauptete Haller, dass die Cornea derselben ermangele, und zählt sie desswegen auch zu den empfindungslosen Theilen.

Professor Schlemm in Berlin
(Ammon v., Zeitschrift für Ophthalmologie Bd. I. Hft. I. pag. 113.)
sucht indessen das Gegentheil darzuthun, und leitet ihren Ursprung aus den nerv. ciliar. in der Art ab, dass sich diese hinter dem Blendungsbande (orbicul. ciliar.) in oberflächlichere und tiefere Zweige theilen; diese gehen zur Iris, jene laufen dicht an der harten Haut liegend über das Blendungsband nach vorne und senken sich am Falze in den Rand der Hornhaut so ein, dass sie an dem schiefen, die Hornhaut im hintern Umfang deckenden Rande der harten Haut bleiben, bis sie sich endlich ihrer Kleinheit wegen dem Auge entziehen.

Bestättiget sich diese Annahme, so dürfte vielleicht auch der Streit über die Anwesenheit von Gefässen, wenn die Thesis — „Ubi nervus, ibi sanguis“ — als richtig angesehen wird, für gehoben zu erachten sein.

§ 17. Was nun endlich den Zusammenhang der Cornea mit der Sclerotica an ihrer Verbindungsstelle betrifft, so herrscht hierüber grosser Meinungszwist.

Drei Meinungen sind es hauptsächlich, welche die Streitfrage bilden.

Die eine Parthie behauptet, die Sclerotica schlage sich mit ihrem Rande über jenen der Cornea.

Die zweite Parthei behauptet das Gegentheil, sowie die Dritte den Streit dadurch auszugleichen sucht, dass sie beide Meinungen verbindet, und annimmt, die Sclerotica theile sich am Rande in 2 Blätter, von denen das eine über, das andere unter der Cornea Platz greife, und so die Hornhaut gleichsam in dem Falze der tunica albuginea eingekeilt sei.

Nach dem bereits erwähnten, und über die Entstehung der Cornea auseinandergesetzten, dürfte die letz-

tere Meinung als die wahrscheinlichste sich bewähren, wobei indessen Ausnahmen durchaus nicht als ausgeschlossen zu betrachten sein möchten.

Wenn ich es wagen darf, in dieser Beziehung ein Urtheil abzugeben, so erlaube ich mir die Bemerkung, dass bei den Versuchen, die ich mit möglichstem Eifer und Benützung aller mir möglichen Hülfsmittel, über diesen Gegenstand, sowohl in früherer Zeit, als auch neuerlich anstellte, grösstentheils sich diese Einfalzung mir darbot, und ich die jedesmaligen Ausnahmen hievon, entweder einem Missgriffe beim Zerlegen, oder einer Abnormität zuschreiben möchte.

III. Capitel.

Krankheiten der Cornea, welche die in Frage stehende Operation (Transplantation) indiciren.

Ohne mich genauer über die sämmtlichen Krankheiten der Cornea zu verbreiten, glaube ich, dass es hinreichend sein dürfte, einige Worte über jene krankhaften Veränderungen zu sprechen, welche die in Frage stehende Operation indiciren würden, und diess sind

Die Hornhautflecken
Maculae corneae,

welche stets, entweder unmittelbar als Folge von Keratitis, und zwar hauptsächlich als Ueberbleibsel der

a) Ophthalmia recens natorum,
b) Ophthalmia scrophulosa,
c) Ophthalmia variolosa

angesehen werden können, oder von Entzündung in andern Augenhäuten, die sich später der Cornea mittheilte, herrühren.

Die Hornhautflecken sind das Produkt einer entzündlichen Exsudation

a) Zwischen dem Bindehautblättchen und den Lamellen,
b) In den Interlamellar-Räumen,
c) Zwischen Lamellen und Descemetschen Haut,

welche besondere drei Arten desshalb vorzüglich im Auge zu behalten sein dürften, indem auf diese hin gestützt, sich die Versuche von Nr. XV bis XXI. incl. gründen möchten, und hiedurch ihr Gelingen erklärt werden könnte, wobei noch zu bemerken kömmt, dass diese Flecken im Auge das sind, was in andern Organen die Indurationen.

Ohne mich auf andere Eintheilungen einzulassen, wie Jüngken und mehrere hochverdiente Augenärzte sie geben, erlaube ich mir, mich an jene zu halten, die mein grosser Lehrer von Walther annimmt, und sie nachstehend in gedrängter Kürze durchzuführen.

Bezüglich des Grades, welcher bei dieser Eintheilung angenommen wird, unterscheiden wir 3 Arten:

I. Den blauen Hornhautfleck, macula nubecula, nephelium, nebula, wobei das entzündliche Exsudat in flüssigem Zustand ist,

II. Den grauen Hornhautfleck, macula semipellucida, Achlys, wobei das Exsudat halb oder ganz coagulirt erscheint;

III. Den weissen Hornhautfleck, Aegias, Aegis, Albugo, wobei die Cornea Structur-Veränderung erlitten hat, und selbst Ossescenz vorhanden sein kann.

Die zweite und dritte Abtheilung dieser Hornhautflecken wird nun in der Art eingetheilt, dass man unterscheidet, ob bei einem Hornhautfleck eine Narbe vorhanden ist oder nicht, wobei ad II. folgende Eintheilung sich ergibt:

a) Macula achlys cicatrix,
b) Macula achlys sine cicatrice;

Sowie ad III:

a) Macula albugo, d. i. der weisse Hornhautfleck ohne Narbenbildung;
b) Leucoma, d. i. weisser Hornhautfleck mit Narbenbildung, wobei schon Verwachsung der Cornea mit der Iris statt findet, und welches Leucom zugleich den Uebergang zum Staphylom bildet.

Dieses sind nun jene Hornhautflecken, deren Dependenz in jeder Beziehung von einer vorhanden gewesenen Keratitis nachgewiesen werden kann, wobei ich jedoch nicht umhin kann, noch eines Fleckes zu erwähnen, der zwar auch in manchen Fällen als Ueberbleibsel der arthritischen Augenentzündung betrachtet werden dürfte, meistens jedoch als ein Marasmus corneae anzusehen, und als annulus senilis, gerontoxon, arcus senum in der Kunstsprache bekannt ist.

Von diesem kann hier ferner wohl nicht die Rede sein, da es auf die fragliche Operation nicht den mindesten Einfluss äussert, und würde dessen auch nicht erwähnt worden sein, wäre es nicht schon öfter geschehen, dass eine Verwechselung dieses Zustandes mit einem andern, dem Gerontoxon arthriticum in der medizinischen Praxis statt gefunden hätte.

Bei dieser eben erwähnten Form bleibt das Centralfeld der Cornea nicht verschont; es bildet sich ein äusserer Bogen, innerhalb diesem ein 2ter, 3ter, u. s. f. bis das Centrum der Cornea verdunkelt, und hiemit das

Sehvermögen als aufgehoben erscheint; wobei auch noch zu bemerken kömmt, dass bei diesem Zustand eine gewisse Atrophie der Cornea und zwar in der Art vorkömmt, dass bisweilen dieselbe fast gänzlich sich verflacht und an Umfang hinsichtlich der oben pag. 21 und 22 erwähnten Durchmesser verliert.

§ 19. Was nun die Wirkungen betrifft, welche diese Hornhautflecken äussern, so bestehen solche

1) In Abolition oder doch wenigstens theilweiser Beschränkung des Sehvermögens,
2) In Difformität des Auges.

Was den ersten Punkt anbelangt, so ist indess wohl zu unterscheiden, ob sich der Fleck im Centralfelde oder am Rande der Cornea befindet, indem in dem letztern Falle, insoferne der Fleck nicht sehr ausgebreitet ist, oder sich etwa nur theilweise auf das Centrum erstreckt, solcher dem Kranken gar nicht schadet, und derselbe trotz seiner macula corneae recht gut sehen kann.

Was indess den 2ten Punkt angeht, so ist die Difformität bisweilen, besonders beim Leucom von der Art, dass die Kranken gern auf das Sehvermögen verzichten würden, wenn nur die Difformität gehoben zu werden vermöchte.

§ 20. Was die Durchsichtigkeit betrifft, welche diese Hornhautflecken erzeugen, so ist sie nach dem Grade derselben sehr verschieden, so dass bei macul. nephel. die Gegenstände wie in einem Nebel gehüllt erscheinen, bei mac. achlys. solche bedeutend dunkler dem Auge sich zeigen, noch dunkler bei mac. albugo, und gänzliche Abolition des Sehvermögens findet beim Leucoma statt, wobei indess noch zu erwähnen sein dürfte, dass auch jede Narbe das Sehvermögen gänzlich raubt, daher jede mac. cicatrix mehr oder weniger gänzliche Abolition des Sehvermögens erzeugt.

§ 21. Hinsichtlich der Luscitas, welche durch solche Hornhautflecken bisweilen entsteht, ist zu bemerken, dass solche durchaus nicht nothwendige Folge ist, und meistentheils dadurch sich erzeugt, dass Menschen, welche vorher den Gebrauch des Auges hatten, und ihn durch Entstehung eines Hornhautfleckes verloren, solchen durch Drehen des Augapfels nach allen Seiten zu erringen suchen, wodurch ihr Auge unstät wird, und so das Schielen sich bedingt.

Das Schielen ist daher wohl nur so lange möglich als entweder nicht gänzliche Blindheit des leidenden Auges statt findet, oder sich wenigstens der Kranke nicht bemüht, mit dem leidenden Auge zu sehen; — findet einer von diesen beiden Fällen statt, so ist die Luscitas ein nicht denkbarer Zustand.

§ 22. Die Diagnose der Hornhautflecken ist wohl nicht so schwierig, als vielleicht in manchen Handbüchern angegeben ist, und eine genauere Auseinandersetzung der Zustände, mit welchen sie etwa verwechselt werden könnten, als Hornhautabszesse, Hypopion, Suffusio corneae, Catarract würde dem Zweck gegenwärtiger Abhandlung nicht wohl entsprechend sein, um so mehr, als bei einiger Uebung die Autopsie den Arzt hinlänglich über das Dasein von solchen Hornhautflecken aufzuklären vermag.

§ 23. Nachdem ich im Allgemeinen mich nun über die Hornhautflecke ausgesprochen habe, so dürfte es nicht unzweckmässig sein, auch einigermassen in's speciellere einzugehen, und vorzüglich einige Worte über die Therapie derselben zu sprechen, da hiedurch wohl am schönsten der Uebergang zu der in Frage stehenden Operation gemacht werden möchte:

A.

Macula nephelium, Nebelfleck, Macula nubecula, Wolkenfleck.

Hier ist noch fortwährender Bildungstrieb, — Resorption und Secretion stehen miteinander in wechselseitigem Verhältniss; das Secretum befindet sich zwischen Hornhautblättchen und der ersten Lamelle, höchstens zwischen der ersten und zweiten Lamelle der Cornea, die Conturen sind durchaus nicht scharf begrenzt.

Nicht minder ist Gefässinjection und Gefässausdehnung vorhanden, welche durch den pseudoplastischen Prozess bedingt wird, indem solcher ohne ernährende Gefässe sein Dasein nicht begründen könnte, wodurch wohl auch die oben pag. 27 erwähnte Gefässverzweigung in der Hornhaut sich einigermassen erweisen dürfte.

Thränen der Augen, Lichtscheue, Schmerzen und mehr gehinderter Gebrauch des Sehvermögens, als bei andern Hornhautflecken erscheinen als wesentliche Merkmale dieses Zustandes.

Die Verbindung dieses Zustandes mit Degeneration des Bindehautblättchens, der Cornea, — dem sogenannten Pannus — ist wohl nicht sehr selten.

Die Mac. nephel. ist, wie sämmtliche Hornhautflecken, stets das Product einer Entzündung, wobei indessen

1) Die catarrhalische, besonders wenn sie mit nassen Umschlägen behandelt wird,
2) die ägyptische, wobei die macula eine um so schlimmere Folge ist, wenn sie mit Pannus complicirt ist, wo denn auch selbe gewöhnlich jeder therapeutischen Behandlung Trotz bietet, und
3) die scrophulöse Ophtalmie die Hauptrolle spielen.

Endlich darf auch des Umstandes nicht vergessen werden, dass bei der Mac. nephel. die Cornea aufgedunsen ist, und eine Verminderung der Cohärenz der Hornhautflecken sich erzeugt hat.

§ 24. Grundsatz der Behandlung hiebei ist und bleibt, die Secretion zu stillen; ist dieser Einhalt gethan, so verschwinden die Flecke von selbst. Vor allem ist die Kur mit der Antiphlogose zu beginnen, wobei Blutegel in die Nähe des Auges gesetzt, den Anfang machen dürften.

Nachdem auf diese Art die Entzündungssymptome beseitigt erscheinen, so ist, um die Auflockerung der Cornea zu heben, und selbe auf ihren Normaltypus zurückzuführen, zu den Localmitteln überzugehen, von denen als die vorzüglichsten genannt werden dürfen: Tinct. opii crocata. Tinct. Myrrhae aquos. Tinct. cort. peruv. Tinct. Ratanh. Wird mit diesen Mitteln nicht ausgereicht, so möchte die Tinct. Galban. und vielleicht die Tinct. Quajac. volatil. in Anwendung zu bringen sein.

Um dem pseudoplastischen Prozess, welcher durch die obenerwähnte Gefässinjection bedingt ist, zu steuern, riethen viele Aerzte ein Zerschneiden der Gefässe, welche sich zu der mac. neph. begeben.

In dieser Beziehung verdient genannt zu werden:

1) die Durchschneidung der Gefässe,
2) die Excision aus der Bindehaut, welche Scarpa empfahl,
3) die Circumcisio, ebenfalls nach Scarpa, die darin besteht, dass man rings um die Cornea in einem Kreise die Gefässe durchschneidet, und so den Zufluss zu hindern sucht.

Von diesen 3 Methoden dürfte wohl die zweite den Vorzug verdienen, da bei der ersten der Nutzen, den sie stiften soll, durch die Collateralgefässe zum Theil wieder

vernichtet wird, was auch bei der dritten Art der Fall sein dürfte, wobei noch überdiess zu bemerken ist, dass sie wohl, wie von Walther in seinen Vorträgen bemerkt, unausführbar sein möchte, indem wohl kein Kranker geduldig genug ist, eine solche Operation auszuhalten; man bedenke nur, dass das Auge nicht ruhig ist, und so dürfte man leicht einsehen, dass wohl Niemand im Stande ist, bei solcher Unruhe des Auges einen Kreisschnitt zu machen.

Indess wird auch der Zweck der Excision nicht so sehr durch Erreichung der Operation, als vielmehr durch die traumatische entzündliche Reaction, welche hiedurch erzeugt wird, bethätiget.

B.

Macula achlys

§ 25. Erscheint gewöhnlich als Folge von Pusteln in dem Bindehautblättchen der Cornea; dieselbe entsteht nicht so sehr im Centralfelde der Cornea, als vielmehr an einer andern Stelle derselben, wobei es sich nicht selten trifft, dass sie in mehrfacher (5—7 facher) Anzahl vorhanden ist.

Da die Prominenz der Cornea hiebei verloren gegangen ist, und eine Abplattung sich erzeugt hat, so kann es sich nicht fehlen, dass der Kranke bisweilen, besonders bei glänzenden Gegenständen, die Farben des Regenbogens sieht.

Das Wesen derselben ist als das Resultat einer abgelaufenen Entzündung anzusehen.

Gewöhnlich ist dieselbe, da solche das Product der Pustelbildung ist, zugleich mit einer Narbe verbunden, woher denn auch die macula achlys cicatrix erscheint.

§ 26. Wohl selten ist die Natur im Stande sich selbst zu helfen und das krankhafte Exsudat hinwegzuschaffen. Die Kunst muss ihr zu Hülfe eilen, und durch die Resorption befördernde Mittel dem Bestreben der Natur unter die Arme greifen.

Diese Mittel können nun

1) Entweder in flüssiger Form,
2) Oder als Salben,
3) Oder endlich in Pulverform ihre Anwendung finden.

I. Zu den erstern gehören jene, welche bereits oben pag. 35. bei macul. nubec. angegeben sind, und daher hier wohl nicht wieder anzuführen sein dürften.

Ausser diesen möchten noch erwähnt werden:

a) das Augenwasser von Himmly, bestehend aus Cali carbon. grj in Aqua dest. ℥ß;
b) die Solutio cali caustici, als kauterisirendes Mittel;
c) das Ammonium zu ℈j auf ℥j Aq. destill. mit Sacch. alb.
d) der Liquor Mindereri;
e) über die Anwendung des Natrums in solutione sind bis jetzt, soviel mir bekannt ist, noch keine Erfahrungen gemacht worden; doch dürfte solches allerdings, hinsichtlich seiner chemischen Beschaffenheit in diesen Fällen nützen, und ich werde mir möglichst angelegen sein lassen, hierüber in der Folge mehrfache Versuche anzustellen.

II. Besser indess als die Anwendung der Instillation ist die Application der Salbenform, und hier verdienen vor allem Erwähnung:

1) die Jodsalbe, welche zu grj auf ℥ß Fett applizirt werden kann, nachdem vielleicht die Kur mit dem von Chelius empfohlenen, jedoch schwächer als

das Jod wirkenden Cali hydrojodinic. der Anfang gemacht worden ist.

2) der Mercur, wobei sich besonders die rothe Praecipitat-Salbe vorzüglichen Ruf erworben hat, und die Hufeland'sche Salbe aus Kühbutter, Wachs, rothem Präcipitat aa nicht unerwähnt gelassen werden dürfte.

III. Die wirksamste, aber auch eingreifendste Form ist wohl die Pulverform, wobei Baldingers Augenpulver Erwähnung verdienen; das erste dieser Pulver ist:

℞ Boli alb. vel rubr.
Cremor. tart.
Sacch. alb. aa. 3j.

Das zweite lautet:

℞ Borac. 3j
Lim. stan. alcohol. gr X
Sach. alb. 3jj

Zweck dieser topischen Anwendung von Mitteln ist, die in Induration sich entwickelt habende Entzündung in einen ihrer frühern Zeiträume zu versetzen, und so der Natur möglich zu machen, die Resorption neuerdings zu beginnen und zum Ziele zu führen.

C.

Macula albugo

§ 27. Ist jener Hornhautfleck, bei welchem die Cornea jedesmal eine Gewebsveränderung erlitten hat; die Hornhaut hat die Beschaffenheit eines Faserknorpels, Absatz von phosphorsauerm Kalk findet in den Interlamellar-Räumen statt, die Cornea ist wirklich verknöchert.

Als gewöhnliche Ursache dieser mac. albug. kann

wohl der Hornhautabszess, aber auch gequetschte und gerissene Wunden der Cornea betrachtet werden.

§ 28. Ist nun bei dieser mac. albugo eine ausgebreitete Narbe vorhanden, so entsteht der Zustand, der unter dem Namen

Leucoma

bekannt ist, wobei vollkommene Undurchsichtigkeit und selbst gänzliche Blindheit des Kranken vorhanden ist.

Hiemit ist in der Regel auch Pupillensperre verbunden, so dass der Kranke, auch schon dieses Umstandes halber, der schönsten Himmelsgabe, — des Sehens, — entbehrt.

§ 29. Was die Therapie dieser Hornhautflecken nun betrifft, so ist solche mit den grössten Schwierigkeiten verbunden; Beer empfahl zur Heilung die fettigen Mittel, und unter diesen rühmt man das Ol. olivar. amygdal. dulc. vorzüglich aber das Ol. nucis jugland. an, sowie denn auch das Vipernfett nicht minder empfohlen worden ist.

Indess ist es bei allen diesen fettigen Mitteln wohl mehr der Ruf, welcher sie so hoch anschlägt, als die Wirkung und der Nutzen, welchen sie schaffen.

§ 30. Schneller gelangt man zum Ziele durch die Application der Jodsalbe, sowie auch von einigen die Cauterisation mit Lap. infern. gr*j*-gr*jj* auf ℥*j* aq. destill., und ebenso das Cali caustic., und in manchen Fällen wohl mit Recht angerühmt worden ist.

§ 31. Doch wie schon gleich Eingangs dieses Kapitels bemerkt wurde, so trotzen diese Hornhautflecken oft jeder Behandlung; der Kranke fordert Hülfe von dem Arzte — erblickt in ihm den einzigen Helfer; — dieser, beseelt von dem Hochgefühle, seinem Mitmenschen zu helfen, sieht, — hoffnungs- und erfolglos die Application der

therapeutischen Mittel schauend, — nur in dem operativen Verfahren noch Heil, und nicht ohne Erfolg wurden jene Operationen zum Theil schon ausgeführt, zum Theil dürften sie in kommenden Zeiten zum schönsten Glücke der leidenden Menschheit geübt und in die operative Chirurgie eingeführt werden, welche den Inhalt des folgenden Kapitels bilden sollen.

IV. Capitel.

Operatives Verfahren bei Hornhautflecken.

A. Künstliche Pupillenbildung.

§ 32. Wenn von den im vorigen Kapitel beschriebenen Hornhautflecken sich der eine oder andere im Centralfelde der Cornea befindet, und hiebei die übrigen Theile der Hornhaut sich gesund zeigen, so ist es wohl am geeignetsten, hier von der künstlichen Pupillenbildung Gebrauch zu machen, indem in keinem anderen Falle diese Operation mehr gerechtfertiget ist, als gerade hier.

Dass nun hiebei der Iridectomie vor allen andern Operationsarten der Vorzug gegeben werden dürfte, möchte wohl ausser allem Zweifel sein, und dürfte nicht weiter auseinandergesetzt werden, um so mehr, als es nicht Aufgabe dieser Abhandlung ist, von den Operationen zu sprechen, welche an der Iris vorgenommen werden, sondern von jenen, deren Feld die Cornea ist.

B. Sclerectomie.

§ 33. Zum Sehen ist erforderlich, dass die Lichtstrahlen in die hintere Augenkammer dringen, und von

dieser Wahrheit überzeugt, kamen Aerzte auf den Gedanken, ob es nicht vielleicht möglich wäre, durch Ausschneidung eines Stückes der Sclerotica den Lichtstrahlen den Eingang in die hintere Augenkammer zu verschaffen, und so dem leidenden Kranken das Sehvermögen, wenn auch nicht vollkommen, doch zum Theil wieder zu geben. —

§ 34. Authenrieth, der Vater, von dem von Ammon sagt, „quod tetigit, ornavit," war der erste, der diesen kühnen Gedanken fasste, und sogleich ward derselbe Gegenstand mehrerer Dissertationen, von denen jene von

Schmitt (Diss. de pup. artif. in scler. aperienda. Tüb. 1813. pag. 52.)

Weber (Diss. sistens observ. coreto-dial. et pup. artif. in sclerot. Tüb. 1817 p. 24.)

und besonders jene von

Moessner (Diss. de conform. pup. artific. Tüb. 1823.)

sich hierüber weitläufig verbreiteten, so wie denn auch der Regimentsarzt Dr. J. B. Müller

(Rust's Magazin XVI. Bd. 3 Hft. p. 471. Berlin 1824.)

an einem Soldaten einen Versuch über die neue Operationsart bethätigte.

Ebenso hat, wie von Ammon

(Zeitschrift für Ophthalmologie. Bd. I. Hft. 2. pag. 183 et seq.)

angibt, diese erwähnte Operation in Wien Beer

(Rosas Handbuch der theoretischen und praktischen Augenheilkunde. II. Bd. Wien 1830. pag. 379 — 381.)

und in Göttingen der berühmte Himly geübt.

Jüngken erzählt, dass Guthrie in England es

gewesen sei, der dort diese Operation zuerst ins Leben treten liess.

Ausserdem verdienen noch Prof. Riecke in Tübingen, Prof. Wutzer in Bonn, welcher ein Hornhautstück in die Scleroticalwunde einzuheilen suchte,

(Ammon v., Zeitschrift für Ophthalmologie. Bd. I. Hft. 4. p. 486.)

bezüglich dieses Gegenstandes hervorgehoben zu werden, sowie denn Prof. Gärtner in Tübingen Versuche an Kaninchen ansellte.

(Ammon v., loc. cit.)

Endlich glaube ich auch noch jenes Versuches erwähnen zu sollen, den Dr. Stilling

(Ueber künstliche Pupillenbildung in der Sclerotica nebst Anhang über die Keratoplastik. Marburg 1833 und

von Ammon, Zeitschrift für Ophthalmologie, Bd. III. Hft. 5. p. 495.)

angestellt und beschrieben hat, und der sich besonders für diese Operation auszusprechen scheint.

§ 35. Allein alle diese Versuche, sowie denn auch jene, welche von Ammon selbst

(v. Ammon, Zeitschrift, loc. cit.)

anführt, fielen nicht zum Glück der leidenden Menschheit aus.

Stets war das Resultat, dass Scleroticalpupillen nie offen und durchsichtig blieben, sondern sich entweder schlossen, oder mit einer Pseudomembran überzogen, daher sich denn auch mehrere Aerzte gegen die Möglichkeit dieser Operation erklärt haben, und namentlich sagt Christ. Heiberg

(Commentat. de coremorphosi. Christiana 1829. pag. 230.)

„Haec operatio (Scleroticectomia) successu om-
„nino caruit, et haud dubie semper carebit.“

Da indessen grosse und ausgezeichnete Verehrer Chirons an der Ausführbarkeit dieser Operation noch nicht zu verzweifeln scheinen, wie sich von Ammon selbst ausspricht, und ebenso in jenem Versuche, welchen Dr. Ullmann in Marburg an einem Bauern aus Kappel vollführte, anfangs das Resultat glücklich schien, und erst später sich Opacität an der operirten Stelle zeigte, so möchten wohl die Akten über diese Operation noch nicht als geschlossen zu betrachten sein.

Ich selbst werde mir möglichst Mühe geben, mehrere Versuche über dieses Thema mit grösstmöglichster Sorgfalt anzustellen, und das Resultat derselben bekannt zu geben.

In gegenwärtiger Abhandlung kann indess nicht weiter mehr hievon die Rede sein.

C. Abschabung der verdunkelten Hornhautstellen.

§ 36. Dieses Abschabens erwähnt schon bereits Wilh. Boury in seiner

Diss. de mac. corn. praesid. Burc. David Mauchart 1743

(Befindet sich auch in

Haller's Disputat. chirurgicae selectae. Lausannae 1755 p. 356.)

und heisst diese Operation ἀποτριψις Corneae, attritio, abrasio ejusdem maculorum.

Ferner sagt er, dass auch schon Galenus

(Galen. I. II. Salubrium.

Galen de simpl. med. fac. I. XI. p. m. 81.)

Paulus Aegineta, Actuarius und Constantinus Afrus

(Constantini Afric. opera med. in fol. edit. Basil. apud. Henric. Petrum ann. 1536 et 1539.)

so wie zu seiner Zeit Bidloo

(Godefr. Bidloo Exercit. anatomico-chirurg. I. II. Exerc. 8. p. 196.)

diese Operation gekannt und zum Theil geübt haben soll, wobei er jedoch zugleich angibt, dass er in den Schriften des Const. Afrus nichts habe finden können, und sich blos auf die Angabe von Woolhousius (. . . . . Constantinus Afrus 's. Africanus laudetur abs Woolhousio, tanquam primus, ipsi notus, qui rasionem et attritionem corneae susceperit scalpro, quod vocaverit ophthalmico) stützte.

In neuerer Zeit haben der Engländer Mead, der französische Arzt Larrey und ebenso Darwin, welcher hiebei eine trepanartige Krone, die jedoch jeder Application entbehren möchte, in Anwendung bringen will, dieser Operation gehuldiget.

§ 37. Da bezüglich der Zulässigkeit, Möglichkeit oder Unmöglichkeit dieser Operation noch grosser Meinungszwist herrscht, so wage ich es kaum, hierüber noch einige Worte zu sagen, allein die Versuche die ich hierüber angestellt hatte, ermuthigen mich, nachstehende Bemerkung anzufügen.

Wenn auch diese Operationsart im Ganzen zu verwerfen sein dürfte, so möchte es vielleicht doch einige Fälle geben, wo dieselbe mit der Modifikation etwa indizirt sein könnte, dass der Operateur statt des Abschabens sogleich, insofern er sich nemlich genau davon überzeugt hat, wie tief wohl die Verdunklung gehe, nach gemachter Circumcision um den Fleck, denselben mit einem ganz feinen, eigens hiezu gearbeiteten Scalpelle die verdunkelte

Hornhaut lospräparirt, welche Art zum Theil von Le Febure

(Jüngken Augenheilkunde II. Aufl. Berlin 1836 p. 476.)

angerathen, und die mir bei angestellten Versuchen hierüber an Kaninchen, deren Augen durch die leichte Application von Acid. sulph. in einen den Hornhautflecken ähnlichen Zustand versetzt wurden, allerdings ein befriedigendes Resultat durch Aufhellung der auf solche Art operirten Hornhaut lieferte.

Denn obgleich auch anfangs die Hornhaut nach der Operation noch getrübt erschien, so wurde doch in ziemlich kurzer Zeit diese Trübung durch die Anwendung der Tinct. opii crocata hinweggeschafft und die Cornea so pellucid, als im natürlichen Zustande.

Dass indess hier die Verdunklung weder die ganze Oberfläche der Cornea noch weit weniger aber die Substanz der Hornhaut bis zur Descem. Haut hin, ergriffen haben dürfte, möchte wohl nicht dem leisesten Zweifel unterliegen, wie denn auch nicht ausser Acht gelassen werden möchte, dass doch immer ein Substanzverlurst in der Cornea durch eine Abtragung, wie sie bei meinen Versuchen jederzeit geschah, erzeugt wird, der denn doch, besonders beim Auge des Menschen, nicht gleichgültig sein dürfte.

D. Excision von Hornhautflecken.

§ 38. Dieffenbach spricht in v. Ammons Zeitschrift f. Ophth. Bd. I. Hft. 2. pag. 177 und 178

davon, dass er sich durch Versuchen an Thieren überzeugt habe, dass man aus der Mitte der Hornhaut ein myrthenblattförmiges Stück ausschneiden und so bisweilen eine genaue Vereinigung der Wundränder durch 1 — 2 ange-

legte Suturen erreichen könne, wodurch die Hornhaut eine sphärische Gestalt erhalte.

Da indess die Anlegung der Näthe nach gemachter Excission schwierig sei, so führte Dieffenbach die Fäden zuerst durch die Hornhaut und die Augenkammer und excidirte dann halb mit dem Messer, halb mit der Scheere ein länglichtes Stück mit zwei scharfen Spitzen, zwischen der angelegten Ligatur, deren Enden dann zusammengeknüpft wurden.

§ 39. Dieffenbach selbst gesteht zu, dass in vielen Fällen diese Art von Operation, welche denn doch nur bei Centralleucomen anwendbar ist, und bei Hornhautflecken, insofern sie die ganze Extensität der Cornea einnehmen, wenn auch die Verdunklung nur einige Lamellen tief geht, zu keinem Ziele führt, — unglücklich ausgefallen und Verlurst des Augapfels erzeugt worden sei, was sich schon aus dem Eintritt der atmosphärischen Luft, dem hier Thür und Thor in beide Augenkammern geöffnet ist, leicht erklären möchte.

§ 40. Diese Gründe, und der Umstand, dass doch wohl jederzeit mehr oder minder sowohl durch die Narbe, als auch durch den Verlurst eines Hornhautstückes überhaupt eine Difformität des Auges entsteht, und nur in den seltensten Fällen eine vollkommene Heilung und Wiederherstellung des Sehvermögens erreicht werden könnte, möchten bei Centralleucomen die unter *A* erwähnte künstliche Pupillenbildung allerdings dieser Operationsweise vorziehen lassen.

E. Von der Keratoplastik nach Hofr. Reisinger.

a. Von der Operation selbst.

§ 41. Da diese Operation eigentlich es ist, wel-

che zur Verfassung der gegenwärtigen Abhandlung die Veranlassung gab, so soll auch ihr vorzugsweise Augenmerk geschenkt, und selbe mehr, als alle bereits erwähnten, abgehandelt und gewürdiget werden.

Reisinger
(Bayerische Annalen für Abhandlungen aus dem Gebiete der Chirurgie und Augenheilkunde. Bd. I. St. I. Sulzbach 1824.)
war der erste, welcher im Jahre 1818, wie diess schon Eingangs gegenwärtiger Abhandlung angedeutet wurde, auf die Idee kam, eine gänzliche Abtragung der leukomatösen Hornhaut vorzunehmen, und auf den Stumpf derselben eine neue aufzupflanzen.

Allein die Versuche, die Hofrath Reisinger über diesen Gegenstand anstellte, dürften nicht wohl als eigentliche Transplantationsversuche angenommen werden, indem derselbe in den 2 Fällen, welche er uns berichtet, blos einmal eine theilweise Abtragung in der Art bethätigte, dass die Hornhaut noch an einer kleinen ungefähr 1‴ haltenden Stelle angeheftet blieb, somit selbe mehr zur Extraction, mittelst des grossen Hornhautschnittes nach Wares, als zur Transplantation gerechnet werden möchte.

§ 42. Bezüglich jenes zweiten Versuches aber, wobei dasselbe Auge, das schon früher die eben erwähnte Operation erlitt, benützt, und eine gänzliche Abtragung der Hornhaut bethätiget ward, hellte sich, wie Hofrath Reisinger behauptet, die Hornhaut nach einiger Zeit in der Art auf, dass an dem vordern Augenwinkel durch Anlegung einer künstlichen Pupille das Sehvermögen hätte vollkommen wieder hergestellt werden können.

In diesem Falle fand also bei gänzlicher Abtragung und Wiederaufpflanzung der Hornhaut eine völlige Vereinigung statt.

§ 43. Nicht konnte es sich fehlen, dass dieser Aufsatz von Herrn Hofrath Reisinger allgemeines Aufsehen erregte, und zu verschiedenartigen Controversen Veranlassung gab.

Männer, hoch berühmt in der Chirurgie und Augenheilkunde, unter denen die Namen Himmly

(v. Ammons Zeitschrift. Bd. III. Hft. 4. pag. 495. et seq.)

und Dieffenbach

(l. c. Bd. I. Hft. 2. pag. 172.)

vorzugsweise genannt werden dürften, suchten sich hinsichtlich dieses Gegenstandes zu vergewissern, allein mit ungünstigem Erfolg, — Phlegmone oculi, Nichtaufhellung der transplantirten Hornhaut und Atrophia blubi oculi waren die traurigen Resultate dieser Versuche.

Theoretisch und praktisch suchte man daher die Unmöglichkeit des Gelingens einer solchen Operation darzulegen, wovon in der Folge ausführlicher gehandelt werden wird.

§ 44. So schlummerte die Sache, verfolgt und vertheidiget, zum Theil mit, zum Theil aber auch ohne Grund, blos auf Hypothesen die Behauptungen stützend, bis endlich im Jahre 1834 eine Dissertation zu Bon erschien, bearbeitet von Wilhelm Thome, der diesen Gegenstand hiezu gewählt, und in seinen Versuchen so glücklich gewesen sein will, dass ihm unter 8 Versuchen auch nicht ein einziger misslungen, sondern stets ein glückliches Resultat die Folge seiner Bemühungen war.

§ 45. Er bediente sich zu dieser Operation des Barthel Sieboldschen Staphylom-Messers, welches er indess in seiner erwähnten Dissertation als einen Keratom bezeichnet, machte hiemit, nachdem das zur Operation bestimmte Thier in einem Kästchen, oben versehen mit einem Schieber in der Art, dass blos der Kopf des Thieres frei blieb,

befestiget war, die Abtragung, sofort die Aufpflanzung und Anheftung mittelst zweier Ligaturen, welche aus rothem Seidenfaden bestanden.

Die Schliessung des Auges mittelst Ligatur oder Empl. Icht. hält Thome für unnöthig und behauptet geradezu, dass der Erfolg günstiger sei, insofern solche hinweggelassen würden.

Thome war es auch, der die Hornhaut mittelst concent. Schwefelsäure in einen leucomatösen Zustand zu versetzen suchte, und dann die Transplantation vornahm, welche mit eben so viel Glück als die übrigen 7 bethätiget worden sein soll.

Nicht umhin kann ich, auch jener Diss. noch zu erwähnen, die im Jahre 1839 durch Dr. Rainer von Schallern über die Keratoplastik ins Leben trat, und ein Elaborat, compilirt am Studirtische, nicht aber in der Praxis geprüft sein möchte.

Eine genaue Auseinandersetzung des Verfahrens, wie solches hier statuirt ist, möchte wohl zu zeitraubend sein, als dass es hier einen Platz finden dürfte.

Genug mag es sein, zu erwähnen, dass Schallern einen Cylinder in Form einer Luftpumpe angibt, die Cornea hiemit an eine tellerförmige Grube, die sich am untern Ende des Cylinders befindet, ansaugen lässt, sofort einen Einstich macht, die Cornea dann am Rande der tellerförmigen Grube abschneidet, gleiches auf dem zu operirenden Auge bethätiget, und sodann die Ueberpflanzung in der Art vornimmt, dass er seinen Cylinder, versehen mit der abgeschnittenen Cornea auf den Hornhautstumpf aufsetzt, und durch Auspressen der Luft eine Einkeilung dieses Hornhautstückes zu erzielen glaubt.

Schallern scheint jedoch hiebei vergessen zu haben, dass die Cornea kein Uhrglas sei, und nur durch den in der vordern Augenkammer enthaltenen Hum.

aqueus ihre Convexität und Prallheit erhalte, wenn sie aber getrennt sei, sich nicht so einkeilen lasse, wie er uns glauben machen will.

Dass von einer solchen Operationsweise am Auge — diesem herrlichen Gebilde, — wohl nie die Rede sein könne, möchte wohl über jeden Zweifel erhaben fest stehen.

b. Aufzählung der Gegengründe hinsichtlich dieser Operation:

§ 47. Wie bereits oben im § 43 angedeutet, fehlte es nicht an Gegnern, welche durch verschiedene Gründe darzuthun suchten, dass eine solche Operation in das Bereich der Unmöglichkeit gehöre, und an eine Ausführung derselben bei Menschen nie zu denken sein möchte.

Um nicht zu weitschweifig in dieser Beziehung zu werden, dürfte es wohl am geeignetsten sein, die vorzüglichsten dieser Gründe der Reihe nach aufzuzählen:

Himly, Dieffenbach, Schön, Moessner, Drolshagen und andere waren es besonders, die nachfolgende Behauptungen aufstellten:

I. Vor allem sei zu bedenken, dass ein Totalleukom nicht immer auf pharmazeutischem Wege unheilbar sei.

II. Bei Transplantationen anderer Art geschah die Anheilung und resp. adhaesive Entzündung im gesunden, nicht aber, wie bei Transplantation der Hornhaut es geschehen müsse, im kranken Theile, indem, insofern nicht ein Totalleukom vorhanden sei, man doch lieber zur künstlichen Pupillenbildung, einer bei weitem minder gefährlichen Operation, als zu dieser, wenn auch unzugegeben, je zuläs-

sigen, doch immer sehr precären Operation seine Zuflucht nehmen solle.

III. Sei aber Totalleukom vorhanden, so müsse trotz desselben immer einige Linien von der Einfalzungsstelle in die Sclerotica die Transplantation vorgenommen werden, daher jedenfalls im kranken Theile, damit die Iris nicht mit in die Verletzung trete. Hier aber sei derselbe Grad der Verdickung und Trübung, und die Tendenz der Trübung möchte sich, wenn ja, unzugegeben, Anheilung statt fände, der neuen durchsichtigen Hornhaut mittheilen.

IV. Eher komme Eiterung als Ausschwitzung zu Stande, und in diesem Falle sei wohl jederzeit das Auge im höchsten Grade bedroht.

V. Wenn auch Thome glaubt, dass die Hornhaut nicht so ganz passen dürfe, und eine genaue Vereinigung der Wundränder nicht absolut nöthig sei, so theilen diese Meinung andere, und zwar erfahrene Männer, nicht mit ihm, und behaupten, dass insoferne dieser Bedingung nicht vollkommen genügt werde, Reitzung der Conjunct. palp. und selbst Verschiebung der Hornhaut statt finde. Hiedurch könne sich ferner Vorfall und Einklemmung der Iris in die Wundränder bilden, und hiedurch die Anheilung, insofern sie denkbar wäre, erschwert, Brand erzeugt werden, und so das Auge zu Grunde gehen, oder neue Verdunkelungen sich ergeben.

VI. Die Wölbung, wie sie bei dem gesunden Auge sei, könne nicht wohl erzielt werden, und sei diess nicht der Fall, so sei der hum. aq. beeinträchtiget und ebenso auch die Bewegung der Augenlieder.

VII. Sei die Geneigtheit zur Entzündung sehr zu be-

rücksichtigen, indem sich selten in gesunden Subjecten solche Desorganisationen bilden.

VIII. Durch Hinwegnahme der Hornhaut werde der atmosphärischen Luft freier Zutritt gestattet, und man wisse, wie gefährlich solche schon bei der Extraction des Staares sei.

Wahrscheinlich um diesem Uebelstande abzuhelfen, hat Dieffenbach angerathen, mittelst eines doppelt geführten Kreisschnittes eine rinnenartige Vertiefung in der Cornea zu erzeugen, in dieselbe die zu überpflanzende Hornhaut einzuheilen, sofort zu einer zweiten Operation zu schreiten, indem man durch die Bildung eines Hornhautschnittes zur leucomatösen Cornea zu kommen trachte, dieselbe exstirpire, und sodann die neuerlich gebildete Hornhautwunde zur Vernarbung zu bringen suche.

(v. Ammon Ophthalmol. Bd. I. Hft. 2. pag. 172. Dresden 1831.)

IX. Durch die Wirkungen der musc. rect. können, da kein Gegenhalt von vorne statt finde, die zum Sehen nothwendigen Gebilde aus dem Auge gestossen werden.

Auf den Einwurf, dass die Linse nicht wesentlich zum Sehen gehöre, sei nur zu erwiedern, dass wohl nicht blos prolops. lentis, sondern mehr oder weniger auch wohl prolaps corp. vitr. erzeugt werde, und hiedurch,

X. Indem der Augapfel kollabirt sei, die grösste Schwierigkeit der Anheilung sich in den Weg lege.

XI. Da bei solchem Totalleukom, bei dem die Operation einzig und allein indicirt sein könnnte, wohl nicht allein die Hornhaut, sondern auch die übrigen Ge-

bilde des Auges und insbesondere mehr oder weniger die Iris mit ins Spiel gezogen sind, so möchte bei der Operation selbst es nicht allemal verhütet werden können, dass die Iris verletzt werde, und in einem solchen Falle sei wohl schon an und für sich das Resultat der Operation ein absolut ungünstiges.

XII. Die grösste Ruhe des Auges sei zum Anheilen nöthig; es würde sich aber Schmerz durch die Operation erzeugen, und die Ansammlung von Thränen in demselben mehren, und so den Operirten vielleicht veranlassen, das Ange zu bewegen, um es in eine Lage zu bringen, die ihm erträglicher sei.

XIII. Die Wirkung des Kreismuskels sei doch auch nicht ganz ausser Acht zu lassen, durch dessen Bewegung leicht Verschiebung der Hornhaut sich erzeugen könne.

§ 48. Diese Gründe dürften es wohl vorzüglich sein, welcher bei der Ausführung dieser Operation näher zu prüfen sein möchten, daher denn nur auch

c. die Würdigung dieser einzelnen Gründe

genauer in Betracht gezogen werden soll, und zwar

ad I.

Hier versteht es sich wohl von selbst, dass die in Frage stehende Operation nicht eher vorgenommen werden dürfte, als bis man die volle Ueberzeugung habe, dass alle übrigen ph rmazeutischen Mittel fruchtlos seien, indem wohl ohnediess es Grundsatz eines jeden Operateurs ist, blos da zur Operation zn schreiten, wo das Heil des Kranken nur einzig und allein in ihr zu suchen ist.

ad II. und III.

Wahr und richtig ist es allerdings, dass bei an-

dern Transplantationen, z. B. der Rhinoplastik, die Anheilung des transplantirten Stückes in der gesunden Stelle vorgenommen wurde, und alle krankhaften Theile mit dem Messer entfernt wurden, und wenn Thome, diesem Grundsatz entgegen, unbedingt behauptet, dass er an einer durch Schwefelsäure in leukomatöse Beschaffenheit verwandelte Cornea eine Anheilung zu Stande gebracht habe, so möchte hingegen wohl mit Recht einiger Zweifel erhoben werden.

ad IV.

Dieser Punct möchte um so mehr seine Richtigkeit behaupten, wenn man bedenkt, dass zur Befestigung der Hornhaut gar Ligaturen angelegt werden sollen, und dieselbe in einem so äusserst zarten Gebilde wohl nicht anders wirken, und wenn sie auch noch so fein sind, als ein Setaceum an anderen Stellen des Körpers.

ad V.

Ein ganz genaues Anpassen der Hornhaut, wie man gewöhnlich verlangt, dürfte wohl nun und nimmermehr schon desshalb zu Stande gebracht werden, da die Cornea ihre Prallheit verloren, und nur mittelst mehrerer Ligaturen in die Wundspalte eingehalten zu werden vermöchte, dieses jedoch bestimmt mit zu vieler Reitzung verbunden sein dürfte, als dass nicht im höchsten Grade Nachtheil daraus entstände.

ad VI. und VII.

Möchte wohl nichts besonderes zu erinnern, und jedenfalls die hierin geäusserten Bedenken von grossem Belange sein.

ad VIII.

Wichtiger als alle bereits erwogenen Umstände möchte aber in jeder Beziehung der Eintritt der atmosphärischen Luft sein, und wenn mein grosser Lehrer in seinen Vorträgen über Augenheilkunde, bei der Extraction des grauen Staares schon den Eintritt der atmosphärischen

Luft so sehr in Erwägung zieht, und mit der grössten Umsicht auseinandersetzt, dass die bei der Extraction so oft leider entstehende Phlegmone oculi nur allein hiedurch bedingt sei, so möchte es wohl an und für sich klar sein, dass in einem weit gesteigerten Grade von diesem unglücklichen Ereigniss hier um so mehr die Rede sei, als durch gänzliche Hinwegnahme der Cornea wenigstens auf einige, wenn auch auf die kürzeste Zeit, dem Eintritt der freien Luft Thür und Thor geöffnet ist, und so leicht phlegmone oculi entstehen kann, daher denn auch in dieser Beziehung wohl nicht ungegründet sich über die Wahrscheinlichkeit der von Thome erzählten Versuche Zweifel erheben möchten.

Was indess den oben von Dieffenbach erwähnten Versuch der Aufpflanzung angeht, so möchte solcher, insofern ich es wagen darf, meine Meinung zu äussern, in der Praxis nicht anwendbar sein, da nach der Lehre meines hochverehrten Meisters, v. Walther, schon eine Circumcisio, wie solche von Scarpa angerathen ward (vid. pag. 26 dieser Abhandlg.) als nicht zulässig aufgestellt wurde, jene von Dieffenbach angegebene hier berührte Methode aber doch offenbar mit bei weitem grössern Beschwerden verbunden sein möchte.

ad IX. und X.

Nicht minder ist wohl das hier aufgestellte Bedenken in seinem ganzen Umfange zu würdigen, denn wenn man auch behauptet, dass ein prolaps. lentis et corpor. vitrei nicht so sehr zu scheuen sei, und trotz desselben noch Lichtperzeption statt finden könne, so möchte doch wohl Niemand zweifeln, dass ein solcher Unfall bestimmt nicht ganz gleichgültig zu betrachten sei.

ad XI.

Allerdings ist es grösstentheils der Fall, dass,

wenn die Cornea in der Art ganz destruirt ist, dass die Verbildung sich selbst bis durch die Descemet'sche Haut hin erstreckt, auch die andern Gebilde des Auges, und insbesondere die Iris mehr oder weniger mit in das Bereich gezogen sind, und daher die Operation an und für sich contraindicirt ist, da hingegen doch wohl zu erwägen kommt, dass, insofern die übrigen Gebilde des Auges gesund sind, auch das Leukom in vielen Fällen nur in den obern und mittleren Lamellen, seltener jedoch bis zur Descemet'schen Haut hin seinen Sitz aufgeschlagen hat, in welchem Falle dann von einer gänzlichen Abtragung der Cornea Umgang genommen, und zu einem andern Mittel, dessen weiter unten erwähnt werden wird, geschritten werden könnte.

ad XII. und XIII.

Diese Gründe, wiewohl nicht zu übersehen, möchten indess nicht als Contraindication gegen diese Operation gelten, und dürften sofort im Verbande mit den übrigen, nicht aber für sich allein einen entscheidenden Einfluss ausüben.

F. Von der von Geheimerath von Walther empfohlenen Methode der Aufpflanzung der Cornea.

§ 49. Die Erwägung aller dieser Motive, und insbesondere die sub VIII. und XI. entwickelten Gründe mögen wohl zu der hohen Idee meines grossen Lehrers, Herrn Geheimerath v. Walther Veranlassung gegeben haben, welche in einer Aufpflanzung der Cornea auf die andere besteht, und die derselbe in seinen Vorträgen auf nachstehende Art angiebt:

„Man müsste von der Cornea einen Theil hin-
„wegnehmen, das Bindehautblättchen, die erste,

„zweite, mittlere Schichte der Lamellen, die „untere Schichte und das Descemet'sche Häutchen „jedoch unberührt lassen, und auf diese Reste „eine Hornhaut anlegen."

Wie sehr hiebei die oben auseinandergesetzten Bedenken ausser Spiel bleiben, dürfte hier wohl nicht weiter berührt werden, und genug möchte es sein, die Resultate aufzuführen, welche sich in dieser Beziehung bei den von mir angestellten Versuchen ergeben haben.

V. Capitel.

Auseinandersetzung der Operationsweise wie solche bei den nachfolgenden Versuchen von mir ausgeübt wurde.

§ 50. Nachdem der eigentliche Zweck dieser Abhandlung die Ueber- und Aufpflanzung der Cornea ist, so konnte es nicht wohl anpassend sein, über jede der im vorigen Kapitel angeführten Operationsarten zur Tilgung des in Frage stehenden Uebels, Versuche anzustellen, daher denn hier vorzugsweise jene sub Lit. E und F aufgeführten Operationsarten in Betracht gezogen werden, und nur anhangsweise von der sub Lit. C. erwähnten Abtragung der Hornhaut ohne darauf folgende Aufpflanzung die Rede sein wird.

Von den Vorbereitungen zu den einzelnen Operationen im Allgemeinen.

§ 51. Noch ehe zur Operation, welche meistentheils an Kaninchen verübt ward, geschritten wurde, geschah einige Zeit vorher die Verdunklung oder resp.

künstliche Erzeugung von Hornhautflecken, entweder mittelst concentrirter Schwefelsäure, oder Lap. inf.; sobald die Applikation desselben bethätiget worden war, wurden einige Tropfen milden Pflanzenöles in das Auge geträufelt, um die Reizung der übrigen Theile des Auges zu verhüten.

§ 52. Dass bei solchen Operationen eine gehörige Befestigung der Thiere nothwendig ist, versteht sich von selbst, und wurde auch hier bethätiget.

Das Thier wurde mit Kompressen umwickelt, in ein eigenes hiezu bestimmtes Kästchen gesteckt, und in der Art mit Bändern befestiget, dass nur der Kopf desselben noch frei blieb, der übrige Körper dagegen so fest versichert ward, dass nicht wohl eine Bewegung des Thieres möglich war.

Der Kopf des Thieres selbst wurde durch einen Assistenten fest gehalten, sowie auch durch die Hand desselben die Augenlider aufgehalten, und das Auge fixirt wurde.

§ 53. Die Anlegung von Augenhaltern, welche ich zwar öfters versuchte, bewährte sich niemals und erzeugte nur Inflammation der Bindehaut des Auges, ohne dass das Auge mit jener Sicherheit fixirt zu werden vermochte, als diess durch die Hand eines sehr geübten Assistenten, wie mir in der Person meines werthen Freundes, Hrn. Dr. Rau ward, bethätiget zu werden vermochte.

Dass sämmtliche Requisite, die zur Operation nöthig waren, bei jeder Operation auf's sorgfältigste in Bereitschaft gehalten wurden, dürfte sich wohl von selbst verstehen.

A.

Von der gänzlichen Abtragung und Wiedereinpflanzung der Hornhaut nach Hofrath Reisinger.

§ 54. Nachdem also, wie in den vorigen §§ erwähnt wurde, das Thier auf angemessene Weise befestiget worden war, so schritt ich zur Operation selbst, welche in nachfolgende Akte zerfiel:

I. Nachdem das Doppelt Beersche Messer, mit dem die Operation in der Regel gemacht wurde, nach Art einer Schreibfeder, bei dem linken Auge mit der rechten, bei dem rechten Auge mit der linken Hand gefasst worden war, welche Verfahrungsweise vorzüglich um den Gesetzen der Kunst zu genügen, auch bei Kaninchen bethätiget ward, wurde dasselbe ungefähr 1‴ von dem Rande der Einfalzungsstelle der Cornea in die Sclerotica, wie bei der Staaroperation, eingestochen.

II. Nachdem dieser Einstich vollführt ward, geschah die Durchführung des Messers durch die vordere Augenkammer, sowie

III. Sofort der Ausstich, wieder 1‴ von der Einfalzungsstelle entfernt, bethätigt, und hiedurch die Abtragung der Cornea erzielt wurde.

IV. War indess, was sich gewöhnlich ereignete, die Cornea noch an einer kleinen Stelle mit dem zurückgelassenen Stumpfe in Verbindung, so geschah die Trennung mittelst scharfer Scheere.

Diese Operationsart wurde jederzeit doppelt vorgenommen, zuerst auf dem Auge, von dem die Cornea transplantirt werden sollte, und dann auf jenem, das zur Operation bestimmt war.

V. Als fernerer Akt der Operation erschien nun die Einpflanzung des Hornhautstückes, welche bei den ein-

zelnen Operationen auf 2 erlei Art bethätiget ward, und zwar:

a) Indem dieselbe genau an den Stumpf angepasst wurde, ohne Anlegung einer Ligatur, oder

b) Indem zuerst an dem zu überpflanzenden Hornhautstückchen die Ligatur angelegt, und alsdann solches an dem Hornhautstumpf geschah, worauf Schliessung durch einfachen Knoten ausgeübt wurde.

Wurde die Ligatur angelegt, so bediente man sich stets gerader Nadeln, da sich diese besser zu eignen schienen, und eines haarfeinen Seidenfadens.

Hiebei kommt indess zu bemerken, dass die Anlegung der Ligatur von der grössten Schwierigkeit ist, und selbst dann, wenn, wie ich

c) Es versuchte, die Ligatur an dem zur Operation bestimmten Auge noch vor der Abtragung der Hornhaut anzulegen, sich solches nicht ohne die grössten Schwierigkeiten bewerkstelligen liess.

VI. War nun auf diese oder jene Weise die Aufpflanzung der Cornea zu Stande gekommen, so wurde das Auge geschlossen und entweder die Augenlider

a) Mittelst einer feinen Ligatur, oder

b) Durch Empl. Ichtyoc. zusammengehalten, wobei ich um die Reizung zu mildern, lieber das letztere wählte, oder

c) Aber auch die Augenlider, wie diess Thome gethan zu haben scheint, gar nicht geschlossen.

B.

Von der theilweisen Abtragung und Aufpflanzung nach Geh. Rath von Walther.

§ 55. Nach gleichmässiger Befestigung des Thierchens wurde

I. Gleichfalls das Messer, welches hier ein besonders feines, an der Spitze convexes Scalpell war, lege artis gefasst, und in der Art angewandt, dass auf dem zu operirenden Auge, bei dem die erstern und mittlern Lamellen durch Schwefelsäure oder Lap. infern. verdunkelt waren, drei Schnitte in Form eines gleichseitigen Dreiecks angelegt wurden, in der Art, dass zuerst der eine, dann der andere Schenkel, beide vom obern Winkel des zu formirenden Dreiecks aus, und erst hierauf die Basis desselben gebildet wurde.

II. Nachdem dieses geschehen, so wurde die Abtragung desselben in der Weise vorgenommen, dass am obern Winkel die Trennung zuerst begann, alsdann mittelst einer sehr scharfen Pincette die bereits losgetrennten Lamellen gefasst, sofort das ganze gebildete Dreieck abpräparirt wurde, in der Art, dass die getrübten Lamellen gänzlich hinweggenommen wurden.

Die gleiche Operation geschah sofort auf dem Auge, von dem die Cornea weggenommen werden sollte, ebenfalls mit möglichster Präcision.

III. Als fernerer Akt erschien nun die Aufpflanzung, wobei in der Regel eine Ligatur angelegt wurde, und zwar in der Art, dass zuerst das zu überpflanzende Hornhautstück an dem obern Winkel durchstochen, sofort gleichfalls an derselben Stelle des Hornhautstumpfes befestiget, und die genaue Ausbreitung des übergepflanzten Stückes vorgenommen wurde.

IV. Nach sorgfältiger Durchführung dieser einzelnen Operationsakte geschah die Schliessung des Auges, wie bereits oben erwähnt wurde.

C.

Theilweise Abtragung ohne Aufpflanzung, als Anhang:

§ 56. Hinsichtlich dieses Verfahrens, glaube ich,

um Wiederholungen zu vermeiden, bemerken zu sollen, dass hier kein anderes Verfahren, als jenes sub B. I. beschriebene Verfahren in Ausführung gebracht wurde, ohne dass die Aufpflanzung eines Hornhautstückes bethätiget ward. — Schliessung der Augen, sei es durch Ligatur oder engl. Pflaster, wurde hiebei nicht vorgenommen.

Nachbehandlung nach den einzelnen Operationen.

§ 57. Nach vollkommen geendeter Operation wurde das Thier in einen eigens hiezu hergerichteten Behälter gethan, worin die Bewegungen desselben in Schranken gehalten wurden, damit selbes so viel als möglich von dem Abreissen des Verbandes oder der Ligatur und überhaupt der Verletzung des operirten Auges gehindert ward.

Zugleich erhielt dasselbe kalte Fomentationen über das Auge, sowie denn auch nicht minder auf die Nahrung, soviel bei Thierversuchen möglich ist, gesehen wurde.

Die Eröffnung geschah in der Regel den 3 — 5ten Tag, wie diess bei der Aufzählung der einzelnen Versuche erhellen wird.

Schliesslich erlaube ich mir noch die Bemerkung, dass bei jedem der einzelnen Versuche, möglichst die Witterungsverhältnisse berücksichtiget wurden, um auch in dieser Beziehung nicht etwa Veranlassung zu einem unglücklichen Ausgang zu geben.

III. Abschnitt.

Resultat der einzelnen Versuche.

I. Capitel.

Im Allgemeinen:

§ 58. Ehe ich zur Auseinandersetzung der einzelnen Versuche schreite, möchte es entsprechend sein, vorher im allgemeinen über das Resultat derselben einige Worte zu sprechen, wobei ich jedoch nicht umhin kann, zu bemerken, dass hinsichtlich der von Hofrath Reisinger und jener von Geheime-Rath v. Walther vorgeschlagenen Art und Weise der Transplantation eine so grosse Verschiedenheit herrscht, dass sie nicht wohl miteinander in Einklang gebracht werden können.

§ 59. Nicht glücklich kann ich das Resultat der totalen Abtragung und Aufpflanzung der Cornea nennen, denn auch nicht ein Versuch war von der Art, um ihn als in jeder Beziehung gelungen betrachten zu können; denn wenn auch in Versuch I. eine vollkommene Anheilung selbst mit Pellucidität verbunden sich darbot, so ist dieses nur die Wiederholung jenes von

Reisinger zuerst gemachten Versuches einer nicht gänzlichen Hinwegnahme der Cornea, nicht aber eine totale Abtragung und Aufpflanzung, bei Versuch II. aber die Integrität des Auges sich nicht erwünschtermassen herstellte, daher ich denn, wie bereits oben schon erwähnt, an der Möglichkeit der Gelingens und der Anwendung dieser Operation am menschlichen Auge um so mehr zweifle, als sich unaufhörlich mir jene Bedenken aufdringen, die ich oben pag. 53—56 möglichst zu würdigen suchte.

§ 60. Erfreulicher dagegen waren die Versuche, nach Angabe des Geheime-Rath, Hrn. v. Walther, und wenn auch nicht sämmtliche hierüber angestellte Experimente als gelungen, oder zum Theil noch mangelhaft erscheinen, so möchte doch nicht ungegründete Hoffnung vorhanden sein, dass sie es sei, welche in kommenden Zeiten, wo diese Operationsart einer grössern Vervollkommnung sich erfreut, zum Resultat führe, und so der leidenden Menschheit das zu schaffen vermag, was jede Operation schaffen soll, — Hülfe! —

Diese Operationsweise möchte es daher auch sein, welcher unbedingt der Vorzug vor jener nach Hofrath Reisinger eingeräumt werden dürfte, — treu meinem Motto bleibend:

„Nisi utile est, quod agimus, vana est gloria „nostra.“

II. Capitel.

Im Besonderen:

Aufzählung und nähere Auseinandersetzung der einzelnen Versuche.

A. Beschreibung der Versuche einer totalen Abtragung und Aufpflanzung der Cornea nach Hofrath Reisinger.

I. Versuch:

Nachdem das Kaninchen gehörig befestiget war, ergriff ich das doppelt Beersche Messer, liess die Augenlider durch den Assistenten gehörig auseinanderhalten, setzte das Instrument ungefähr 1‴ vom Rande der Cornea ein, durchstach selbe und fuhr an der entgegengesetzten Seite aus; die Cornea wurde in ihrem ganzen Umkreis, bis circa 1‴ getrennt, an welcher Stelle eine kleine Brücke gebildet ward.

Hiebei ward ein prolapsus lentis erzeugt, nachdem bereits vorher der hum. aqueus herausgedrungen war; prolaps. corp. vitrei konnte ich nicht wahrnehmen.

Ich vollendete die Operation nicht in der Art, dass ich das Stück Cornea gänzlich etwa mit der Scheere getrennt hätte, sondern liess es an der erwähnten Stelle haften, legte es genau an die Wundränder, und schloss das Auge, welches ich mit zwei, in einem schiefen Kreuz gelegten Streifen Empl. Icht. belegte, und das Thier in einen eigenen Behälter brachte; die ganze Manipulation währte ungefähr eine halbe Viertelstunde.

Drei Tage nach der Operation wurden die Pflasterstreifen abgelöst, wobei sich folgendes zeigte:

Die Bindehaut der Augenlieder war geröthet, entzündet; die Cornea selbst schien an der durchschnittenen Stelle durch Ausschwitzung bereits fest angeheilt zu sein, war jedoch weisslich gefärbt; die Iris schien durch die Hornhaut entzündet hindurch; Eiterung war keine vorhanden, der Bulbus selbst war durchaus nicht kollabirt, sondern hatte seine normale Grösse; die Lichtscheue war äusserst unbedeutend.

Am 8 Tage nach der Operation ward die Cornea so ziemlich durchsichtig, die Pupille sichtbar, indess fand Verwachsung der Iris mit der Cornea an dem untern Rand des Wundlappens statt, das Thier sah übrigens mit dem Auge gut, was ich aus dessen Bewegungen schliessen konnte.

Als ich am 14. Tage nach der Operation das Auge mit der Lupe untersuchte, zeigte sich die Cornea in ihrem ganzen Umfang durchsichtig, wie im gesunden Zustande; nur zeigte sich an der obern Stelle der Hornhautwunde ein Gefässkranz, welcher dadurch entstand, dass von der Sclerotica aus 3 etwas stärkere Gefässchen sich bis auf den obern Rand der Hornhautwunde fast in senkrechter Richtung begaben, und von da eine Verzweigung, man darf wohl sagen, ins Unendliche bildeten, was indess das Auge nicht missgestaltet machte. Das Thier sah vollkommen gut.

In der Folge verlor sich auch die erwähnte Gefässverzweigung.

II. Versuch:

Nachdem, wie bei Versuch I., das Kaninchen befestiget war, wurde die Operation ganz in der gleichen Art; wie schon erwähnt, vorgenommen, jedoch diesesmal die Cornea ganz abgetragen, wozu indess noch ein

Scheerenschnitt nöthig war, und wobei sich prolapsus lentis et iridis erzeugte; da hiebei der Kopf des Thierchens dem bei diesem Versuch gebrauchten Assistenten entschlüpft war, so hatte ich Mühe, einen prolaps. corp. vitr. zu verhüten, sowie denn auch hiedurch die schöne Abtragung der Cornea vereitelt wurde. — Nachdem der Kopf des Thierchens wieder ruhig gestellt worden war, fasste ich das Stück Cornea und legte es auf die verwundete Stelle, wobei ich jedoch, trotz aller Mühe, nicht hindern konnte, dass sich nach unten die Iris dazwischen legte; etwas unmuthig hierüber schloss ich das Auge des Kaninchens, und legte, wie bei Versuch I., den Verband an.

Bereits am 3 Tage nach der Operation hatte das Thier den Verband herabgerissen, das Auge war verschlossen; nach Oeffnung desselben bemerkte ich an dem obern Wundrande bereits schön eingetretene Verwachsung, während an der untern Stelle sich ziemlich heftige Eiterung erzeugt hatte, wobei ich noch bemerken muss, dass zwischen dem ausgeschnittenen Stück der Cornea und den Wundlippen derselben ungefähr 1‴ Raum war, in welchem sich die Iris, zum Theil mit ganz weisser, eiterähnlicher, die Consistenz von Sahne haltenden Flüssigkeit bedeckt zeigte. Das Thier schien übrigens von Schmerz nicht besonders affizirt zu sein.

Unter fortwährender Diät bei Milch und Semelkrummen, sowie sorgfältiger Entfernung der eiterähnlichen Substanz und Reinhaltung des Auges, beobachtete ich am 5. Tage nach der Operation das Auge des Thieres mit der Lupe, wobei ich an der obern verwachsenen Stelle einen Gefässkranz, welcher aus einer unzähligen Anzahl von kleinen Gefässchen von der Sclerotica bis zu den Wundlippen der Cornea hinging, und sich dort

in einem halben Zirkel verästelte, bemerkte, an der untern Hälfte des Circelsegments dagegen war die Verwachsung noch eben so wenig, als 2 Tage früher gebildet; doch schien die Eiterung nachzulassen, und ebenso fing die Cornea, die bis daher gänzlich getrübt war, an sich an ihrem obern Dritttheil aufzuhellen.

Als ich am 8 Tage nach der Operation das Auge dieses Kaninchens betrachtete, war, wie schon erwähnt, die Cornea an ihrer obern getrennten Stelle verwachsen, dagegen nach unten schien solche, ungefähr $\frac{1}{2}'''$ gross ganz abgestorben, — war nicht verwachsen, und das Auge war voll von weissgelblichem Eiter, so, dass an Wiederkehr des Sehvermögens nicht mehr zu denken war.

Das Thier äusserte übrigens durchaus keinen Schmerz, als ich das oben erwähnte $\frac{1}{2}'''$ grosse abgestorbene Stückchen Cornea mit der Scheere abtrug; die Cornea selbst hatte zwar ein graulich-blaulichtes Ansehen, war jedoch durchscheinend. Das Thier war übrigens munter. Bei der 14 Tage später unternommenen Untersuchung des Auges fand ich das ausgeschnittene Stück der Cornea in seiner ganzen Peripherie mit den Wundrändern verwachsen, die Hornhaut bläulich angelaufen und undurchsichtig; der bulbus collabirt, die innern Gebilde des Auges leider durch Phlegmone zerstört. Als ich ungefähr 3 Monate nach der geschehenen Operation das Auge beobachtete, zeigte sich Verwachsung in der Art, dass zunächst an dem Rande der Einfalzungsstelle von Cornea und Sclerotica, wo sich die Vereinigung zuerst gebildet hatte, durchaus keine Narbe erkannt werden konnte, je mehr sich indess die Trennung nach dem Centrum der Cornea hinneigte, um desto sichtbarer die Narbe sich zeigte, so dass sie in ihrem weitesten Abstande von dem erwähnten Rande, sogar eine kleine Vertiefung

erzeugte, wodurch die Cornea in jedem Falle ihre schöne runde Gestalt verloren hätte.

Der Gefässkranz, von dem ich oben sprach, war verschwunden; es zeigten sich vielmehr gar keine Gefässe auf oder in der Cornea mehr.

Das Sehvermögen indess war, wie schon erwähnt, verloren.

III. Versuch:

Nachdem das Thier gehörig befestiget war, wurde zuerst die Hornhaut des einen Kaninchens getrennt, und hierauf die an dem zu operirenden Auge, indem beide Trennungen mit dem doppelt Beerschen Messer verrichtet, glücklich und schnell von statten giengen.

Es bildete sich jedoch prolapsus lentis.

Nachdem die Hornhaut gehörig übergetragen war, wurde das Auge geschlossen, und mit dem geeigneten Verband bedeckt, ohne dass die Cornea an ihren Rändern mit Ligaturen versehen wurde, worauf dann das Thier in einen Käfig geschlossen wurde.

Das Thier selbst äusserte während der ganzen Operation, die etwa 3 — 4 Minuten dauerte, nicht besondern Schmerz.

Tags darauf äusserte das Thier durchaus keinen Schmerz, war die ganze Nacht hindurch sehr ruhig, und zeigte beim Genusse seiner Kost Appetit.

Bei sorgsamer Pflege ging alles bis zum 5 Tage gut, wo das Thier seine Kost (Milch, Brod und weisse Rüben) mit Appetit, wie es schien, verzehrte, allein ungefähr 1 Stunde darauf ex causa interna ignota todt in seinem Ställchen gefunden wurde.

Bei Besichtigung des Auges war selbes mit etwas Eiter überzogen, die Hornhaut zeigte sich in getrübtem Zustande, und war nicht angeheilt.

IV. Versuch:

Nachdem die gehörigen Vorbereitungen, sowie die Abtragung des einen Hornhautlappens geschehen war, nahm ich die Cornea in gleicher Grösse von dem andern Kaninchen kunstgerecht weg, transplantirte das erstere Stück und schloss das Auge, wie bei Versuch III., ebenfalls ohne Anwendung der Ligatur.

Die Operation ging ohne Unfall vorüber, weder prolapsus lentis noch corp. vitrei oder sonst ein Missgeschick trübte die Operation, genau und schön lagen Rand an Rand, und so schloss ich denn nach vollbrachter Operation, die ebenfalls nur 3—4 Minuten währte, das Thier in seinen Käfig, und sorgte dafür, dass selbes strenge Diät beobachtete, alle schädlichen Einflüsse aufs eifrigste abgehalten, und so die Anheilung begünstiget wurde.

Ruhig verlief die Nacht, bis ungefähr Morgens 4½ Uhr, wo das Kaninchen sehr unruhig wurde, und diese Unruhe weder durch kühlende Umschläge auf das Auge, noch durch Einflössen von kühlenden Mitteln beseitiget werden konnte; gegen 9 Uhr starb das Thier.

Die Section zeigte mächtigen Blutandrang gegen Kopf und Gehirn.

V. Versuch:

Nachdem die Abtragung der zu transplantirenden Cornea geschehen, schritt ich zur Abtragung der Hornhaut auf dem zweiten Auge. Hier ereignete sich jedoch ein mir unangenehmer Zufall, der sich bei den übrigen Versuchen nie ereignet hatte.

Als ich nemlich ganz nahe am Ausstichspunct mich befand, wickelte sich um die Spitze des Messers die Iris, die sich trotz des gewohnten Manövers, die Cornea zu reiben, durchaus nicht zurückzog, und ich sofort mich ge-

nöthigt sah, entweder die Operation einzustellen und die Sache unvollendet zu lassen, oder die Iris zu durchstechen; ich wählte das letztere und trennte somit die Hornhaut gänzlich ab, wobei sich auch ein prolapsus lentis erzeugte, worauf ich die Uebertragung vornahm, keine Ligatur anlegte, das Auge schloss und den gewöhnlichen Verband bethätigte, wobei ich bemerke, dass sich die Hornhaut ganz schön an ihren Rändern zusammenfügte, und bezüglich dieses Zustandes allerdings die Sache gut gegangen wäre, allein, dass hier die Prognosis als sehr dubios zu stellen war, dürfte bei der Verletzung der Iris an und für sich klar sein.

Als ich 2 Tage darauf, nachdem das Thier sich den Verband herunter zu bringen gewusst hatte, das Auge betrachtete, ersah ich, dass die abgetrennte Hornhaut am obern Rande agglutinirt schien, am untern Rande jedoch zwischen die transplantirte Cornea und den Wundrand des Auges die untere Palpebra sich gedrängt hatte, so dass hier eine Verwachsung nicht mehr zu Stande hätte kommen können. Da das Thier einen neuerlichen Verband wohl wieder herabgerissen hätte, so entschloss ich mich, wiewohl ungerne, die beiden Augenlieder mit Ligaturen zusammenzuhalten, wozu ich einen haarfeinen Faden wählte und in der Art vor dem Tarsus einstach, dass bei Verknotung der 3 angelegten Ligaturen die Schliessung der Palpebra erzeugt wurde, wobei das Thier durchaus keinen Schmerz äusserte.

Tags darauf war die Eiterung sehr gelinde, jedoch eine der Ligaturen ausgerissen; da indessen die andern die Schliessung noch ganz erwünscht vollführten, so unterliess ich es, die Ligatur von neuem, anzulegen, um das Auge nicht wiederholt einem, jedenfalls mehr oder minder heftigen, Reize auszusetzen.

Als 2 Tage später das Auge durch Abnahme der

Ligaturen geöffnet wurde, zeigte es sich leider, dass die Agglutination auch nur scheinbar war, indem die ganze transplantirte Cornea auf der durch die Hornhautwunde prolabirten und in Eiterung übergegangenen Iris lag, jeglichen Lebens entbehrend, undurchsichtig und die Konsistenz von Leder haltend.

Da unter solcher Degenration der transplantirten Hornhaut an keine Wiederanheilung mehr zu denken war, so nahm ich das abgestorbene Stück hinweg und schloss das Auge des Thieres.

VI. Versuch.

VII. Versuch.

VIII. Versuch.

IX. Versuch:

Diese Versuche sind in den Hauptzügen jenen unter III., IV. und V. gleich zu achten, nur dass sich hier jenes unglückliche Ereigniss hinsichtlich der Umwicklung der Iris nicht zutrug, sowie sich auch nur bei Versuch VII. und VIII. ein Vorfall der Linse ereignete; das Auge wurde bei VI. und VII. sogleich dadurch geschlossen, dass die Augenlider mit Ligaturen zusammengebracht wurden, ohne dergleichen an dem transplantirten Hornhautstück selbst zu appliciren, was dagegen bei VIII. und IX. der Fall war, indem hier die Anlegung zweier Ligaturen bethätiget ward, allein der Erfolg war leider auch nicht glänzender als bei V. —

X. Versuch:

Nach gehöriger Befestigung des Thieres und nachdem das Auge, an dem die Operation verrichtet werden sollte, mittelst concentrirter Schwefelsäure in einen den Hornhautflecken ähnlichen Zustand versetzt worden, wur-

de die Operation in der Art vorgenommen, dass wie schon in andern Versuchen erwähnt, zuerst die zu transplantirende Hornhaut abgetragen, hierauf aus dem krankhaften Auge ein Stück ausgeschnitten, sofort die Transplantation des ersten Hornhautlappens vorgenommen ward.

Die Operation gi ng ohne allen Unfall vor sich und währte kaum 5 Minuten.

Das Auge wurde mittelst Ligatur geschlossen, ein paar Streifen Empl. anglic. über das geschlossene Auge kreuzweise gelegt, das Thier in den nach solchen Operationen eigens bestimmten Käfig gebracht, kalte Fomentationen auf das Auge angewandt, und die strengste Diät beobachtet.

Trotz dieser möglichst beobachteten Sorgfalt, und der Praecision, womit die Operation ausgeführt ward, zeigte sich doch, als 4 Tage später das Auge geöffnet ward, kein glücklicheres Resultat, als bei anderen vorausgegangenen Versuchen; das Auge war durch Phlegmone zerstört, die transplantirte Hornhaut lag todt auf der Stelle, wo sie hingelegt ward, und an eine Vereinigung war nicht mehr zu denken.

XI. Versuch.

XII. Versuch:

Nachdem bei diesen beiden Versuchen wie sub X. die Verdunklung und Operation auf die schon mehrerwähnte Weise verrichtet, und die transplantirte Cornea mittelst 2 Ligaturen an die Wundränder der Cornea der zu operirenden Augen geschlossen war, wurde das Auge der Thiere diesesmal nicht mit Empl. Icht., oder auf andere Art geschlossen, sondern, nach Thome's Anrathen solche offen erhalten, jedoch zeigte sich, als am 4ten Tage das eine, und am 5ten Tage das andere Auge besichtiget ward,

leider dasselbe wieder durch Phlegmone oculi zerstört, die Hornhaut verdunkelt, abgestorben, und so waren auch diese Versuche als nicht gelungen zu erachten.

XIII. Versuch:

Dieser Versuch wurde auf dieselbe Weise, wie die beiden eben erwähnten, jedoch von einem jungen Hunde auf ein Kaninchen vollführt, wobei indess sich prolapsus lentis erzeugte.

Das Auge wurde diesesmal wieder mit Empl. ang. geschlossen, und am 5ten Tage nach der Operation geöffnet, wo sich leider dasselbe Resultat, wie sub XII. zeigte.

XIV. Versuch:

Nachdem, wie bereits mehrmals erwähnt, die Operation mit möglichster Sorgfalt, Genauigkeit und Einhaltung aller im V. Cap. auseinandergesetzten Regeln vollführt, jedoch nur mittelst einer Ligatur die Anheftung des transplantirten Stückes der Cornea an die Wundlippen bethätiget war, so wurde das Auge geschlossen, und mit 2 Streifen Empl. Icht. verklebt.

Bei diesem Versuch muss ich leider wieder eines traurigen Ereignisses erwähnen, dass nemlich prolaps. lentis und theilweiser Verfall des Glaskörpers nicht verhindert zu werden vermochte.

Als am 4ten Tage nach der Operation das Auge des Thieres untersucht wurde, zeigte sich auch bei diesem Versuche keine Anheilung, das transplantirte Hornhautstück war trübe und welk, die innern Gebilde des Augapfels von phlegmone ergriffen; an dem Hornhautstumpfe hatte sich indess eine ungefähr 2‴ breite, von der Sclerotica sich entfaltende Gefässentwicklung gebildet, welche wohl

als Produkt der Entzündung anzusehen ist; somit ist auch das Resultat dieses Versuches nicht befriedigend.

B. Beschreibung einer theilweisen Abtragung und Aufpflanzung nach Geheimerath v. Walther.

XV. Versuch:

Nach gehöriger Befestigung machte ich mit dem einfachen Beerschen Messer in der Mitte des Auges vor der Pupille drei kleine Einschnitte, die je 2 im Winkel sich berührten, sofort ein Dreieck formirten, und welche einige Lamellen tief eindrangen, präparirte hierauf von der Spitze dieses Dreiecks gegen die Basis zu das ausgeschnittene Stückchen in der Art von den unter liegenden Lamellen, dass ich nur an einem Winkel die Vereinigung noch haften liess, hierauf den so gebildeten Lappen wieder auf seine ursprüngliche Stelle brachte, und das Thier, welches bei dieser Operation nicht besonders affizirt zu sein schien, in seinen Behälter brachte, und ihm zum Genuss bloss feine geschälte weisse Rüben geben liess.

Als ich 3 Tage später das Auge des Kaninchens mit der Lupe betrachtete, bemerkte ich zu meiner grossen Freude, eine vollkommene Wiedervereinigung der Hornhaut in der Art, dass kaum eine Narbe erkannt werden konnte, und nur an einer kleinen Stelle erschien die Hornhaut noch getrübt und bläulich, an ihren übrigen Stellen vollkommen durchsichtig; zugleich hatte sich nur eine äusserst unbedeutende Gefässverzweigung gebildet, die sich von der Sclerotica aus gegen den obern Winkel des gebildeten Dreiecks erstreckte.

Das Thier wurde aus der Diätkost entlassen, und ihm die gewöhnliche Nahrung nunmehr verabreicht.

In der Folge der Zeit wurde die Hornhaut vollkommen durchsichtig, sowie auch die Gefässbildung verschwand.

XVI. Versuch:

Nachdem das Kaninchen, wie gewöhnlich befestiget und das Auge durch den Assistenten fixirt war, wurde mit einem ganz kleinen, nach vorne convexen Scalpelle auf der Hornhaut desselben ein gleichseitiges Dreieck eingeschnitten, und hierauf dieses Stück einige Lamellen im Durchmesser appräparirt, worauf ein gleich grosses Stück von dem Auge eines andern Kaninchens in derselben Weise getrennt ward, und auf die losgetrennte Stelle gelegt, hierauf die Augenlider geschlossen und mit 4 Streifen Empl. Icht. verklebt; die ganze Operation war ungefähr das Werk von 8 — 10 Minuten.

Nach vollendeter Operation wurde das Thier in seinen Behälter gebracht, und auf schmale Diät gesetzt; nachdem bis zum 3 Tage nach der Operation das Thierchen den Verband ziemlich locker gemacht hatte, so nahm ich denselben an diesem Tage hinweg, und sah mittelst der Lupe bereits das transplantirte Stückchen mit der Hornhaut des Auges verwachsen; wobei nur ungefähr $\frac{1}{8}'''$ gross die Glätte der Hornhaut sich verloren, und ein kleiner, jedoch mit freiem Auge unmerklicher, Wulst sich gebildet hatte.

Die Durchsichtigkeit der Hornhaut war nicht besonders getrübt, wie durch einen ganz feinen Schleier konnte an der Stelle, wo das dreieckige Stückchen aufgepflanzt war, die Pupille gesehen werden, die übrigen Stellen waren ganz pellucid; weder Gefässentwicklung noch Lichtscheue konnten entdeckt werden.

Das Thierchen war sehr munter, und zeigte, da ihm mehr Kost gegeben wurde, sehr gesunden Appetit.

Bei einer spätern Untersuchung zeigte sich bei genauer Besichtigung vollkommene Klarheit der Hornhaut in der Art, dass auch nicht eine Spur einer ehedem verrichteten Operation mehr wahrgenommen werden konnte.

XVII. Versuch:

Nachdem zuvor die Hornhaut des Thieres, an dem die Operation vorgenommen werden sollte, mit Lap. infern. bestrichen, und so ein den Hornhautflecken ähnlicher Zustand erzeugt worden war, schritt ich, nach gehöriger Befestigung des Thieres, zur Operation in der Art, dass ich die getrübten Stellen, welche ungefähr 3 — 4 Lamellen tief eingedrungen waren, mittelst eines ganz feinen Scalpells, abtrug, wobei ich jedoch in der Mitte der Hornhaut, wo das Aetzmittel die ganze Cornea durchdrungen hatte, wie ich solches sowohl aus der Profilansicht als auch mittelst der Lupe deutlich sehen konnte, einen ganz kleinen Punkt der verdunkelten Hornhaut lassen musste.

Nachdem dieser Akt der Operation geendiget war, schritt ich zur Abtragung einer gesunden Hornhaut, bei einem andern Kaninchen, und legte dann dieses abgetrennte Stück auf das zu operirende Auge.

Hiebei machte mir die membrana nictitans viel zu schaffen; denn mehrmals hatte ich ganz schön und lege artis die zu transplantirende Cornea aufgelegt, als das Thier durch die genannte Membran die Hornhaut wieder von ihrer Stelle zu verschieben wusste, wobei es mir nichts half, wenn ich mittelst der Pincette die membrana nictitans über das Auge zu legen versuchte, indem hier gerade das Thier das entgegengesetzte Manöver ausführte, und die erwähnte Membran zurückzog.

Glücklicherweise ersah ich den Augenblick, wo gerade das Thier im Begriffe war, diese membran über

das Auge zu legen; — breitete schnell die zu transplantirende Hornhaut aus, und so gelang es, selbe an das Auge zu befestigen; hierauf schloss ich die Augenlider mittelst 3 feiner Ligaturen, brachte das Thier in seinen Käfig und wartete den Ausgang ab.

Die Nacht über war das Thier ruhig, Tags darauf jedoch starb solches ex causa ignota; bei der Untersuchung des Auges zeigte das übergepflanzte Stück keine Neigung anzuheilen, indem durchaus keine Agglutination, obwohl bereits mehr als 24 Stunden verflossen waren, zu Stande gebracht worden war.

XVIII. Versuch:

Nachdem zuerst die Hornhaut mit Lap. infern. dem Zustande der Verdunkelung durch Hornhautflecken, so ziemlich analog gemacht wurde, so schritt ich bei gehöriger Befestigung des Kaninchens, in der Art wieder zur Operation, dass ich eine Partie der Hornhautlamellen, in Form eines Dreiecks abzutragen suchte, welche Abtragung sehr tief geschah, da die Wirkung des Lap. inf. ziemlich intensiv war.

Bei dieser Abtragung ereignete es sich nun, dass mir plötzlich aus einer Oeffnung, welche sich während derselben gebildet hatte, der hum. aq. entgegenspritzte; doch schreckte mich dieser Unfall keineswegs zurück, um so weniger, da ich deutlich bemerken konnte, dass durchaus nicht sämmtliche wässrige Feuchtigkeit, sondern blos ein Theil derselben ausfloss.

Nachdem sofort diese Abtragung bethätiget ward, ging ich zur Abtragung der Cornea über, welche aufgepflanzt werden sollte, und nachdem auch hier die Operation gewohnterweise verrichtet worden war, so transplantirte ich das abgetragene Stück, das äusserst gut auf die ausgeschnittene Fläche passte, legte am obern Winkel

eine Ligatur an, schloss gleichfalls mittelst Ligaturen die Augenlider, und brachte über das ganze einen deckenden Verband.

Als ich am 5ten Tage das Auge des Thieres öffnete, hatte sich die transplantirte Hornhaut gegen die Spitze des Dreiecks hin agglutinirt, während sie indess gegen die Basis hin ganz matsch herabhing, daher ich denn auch dieses Stückchen mit der Scheere abtrug, und die gänzliche Heilung erwartete; zugleich hatte sich von der Sclerotica aus gegen den oberen Winkel des Dreiecks hin ein Gefässkranz von geringem Umfang gebildet.

Bei einer spätern Untersuchung zeigte sich, dass die übergetragene Hornhaut nunmehr fest verwachsen, jedoch bläulich getrübt war, daher denn die Anwendung der Tinct. opii crocat. bethätiget wurde.

So wurde das Thier bis zu seinem Tode behandelt, wodann sich folgendes Resultat herausgestellt hatte:

Die Cornea war nicht sehr mehr getrübt, — die Pupille wie durch einen dünnen Schleier zu schauen; die Vernarbung gegen die Spitze des Dreiecks hatte sich vollkommen gebildet; an jener Stelle jedoch, wo die Hornhaut, wie erwähnt, hinweggenommen ward, zeigte sich solches auch jetzt noch deutlich und durch die Lupe bemerkbar.

XIX. Versuch:

Die Art und Weise der Ausführung der Operation, sowie der Verlauf und das Resultat desselben war ganz jenem sub Nr. XV. analog, nur mit dem Unterschied, dass hier die oberen Lamellen der Cornea in einer grössern Ausdehnung und zwar bis zur Sclerotica hin getrennt wurden, sowie auch zugleich die Basis des gebildeten Dreiecks ungefähr 1‴ hoch abgetragen wurde, daher sich

denn auch bei der Anheilung eine kleine Vertiefung, jedoch ohne die mindeste Verdunklung, erzeugte, welche in späterer Zeit nur bei der aufmerksamsten Beobachtung und mit gut bewaffnetem Auge wahrgenommen werden konnte.

XX. Versuch:

Nachdem zuerst das Auge des Kaninchens durch concentrirte Schwefelsäure in einen der Hornhautflecke ähnlichen Zustand versetzt worden war, wurde bei gehöriger Befestigung die Operation auf die schon öfter erwähnte Weise in der Art vorgenommen, dass die oberen von der Schwefelsäure bereits durchdrungenen Lamellen abpräparirt wurden, worauf dann die Transplantation eines Hornhautstückes, das ebenfalls lospräparirt wurde, von einem andern Kaninchen übergetragen ward, und in der Art befestiget wurde, dass mittelst einer haarfeinen Ligatur dieses transplantirte Stückchen am obern Winkel des gebildeten Dreiecks angeheftet, und das Auge gewohnterweise geschlossen ward.

Die ganze Operation ging äusserst schnell, und ohne den mindesten Unfall vor sich, worauf dann das Thier in einen eigenen Behälter geschlossen, und auf das sorgsamste gepflegt ward.

Als ich 5 Tage nach der Operation unter Beisein des Herrn Dr. Rau das Auge eröffnete, wurden wir freudig überrascht, als wir schon ohne, noch deutlicher und schöner aber mit der Lupe sahen, dass das übergepflanzte Stück Hornhaut in seinem ganzen Umfang angeheilt, und nur an einer kleinen Stelle ein, selbst mit der Lupe kaum bemerkbarer Wulst gebildet war, und selbst die hiebei entstandene Trübung nicht besonders sich zeigte, so dass zu erwarten stand, dass nach kurzer Applicat. der Tinct.

opii crocata sich diese leichte Trübung aufhelle, und so das Thierchen mit seinem Auge des Lichtes sich wieder erfreuen möge. Zugleich muss bemerkt werden, dass sich nach oben ungefähr 1 — $1\frac{1}{2}$''' breit von der Sclerotica aus gegen die aufgepflanzte Cornea hin Gefässverzweigungen in unzähliger Menge, und in gerader Linie laufend gebildet hatten.

Es wurde daher die Ligatur abgenommen und das Thier aus seinem Käfig entlassen, sowie die Diät nicht mehr so streng eingehalten.

Das Auge ward täglich mit der Lupe besichtiget, wobei deutlich bemerkt werden konnte, dass sich die erwähnte Trübung allmählig minderte, und das Thierchen seine Sehkraft wieder erlangt hatte.

Die Gefässverzweigung wohl noch sichtbar, war vermindert, und nur noch die Narbe, welche durch Anlegung der Ligatur gebildet war, war noch ziemlich geröthet.

Als bereits 5 Wochen nach der Operation das Auge wiederholt besichtiget ward, so zeigte sich die Gefässverzweigung sehr gemindert, die Röthung an den Stichkanälen war verschwunden, und die Narbe selbst bereits wenig mehr sichtbar; das Thier sah, da keine Trübung mehr vorhanden war, mit dem Auge ganz gut.

XXI. Versuch:

Da die Operation der Ueberpflanzung, welche diessmal von einem jungen Hündchen auf ein Kaninchen geschah, ganz in der Art, wie sub Nr. XX vollführt ward, und ohne allen Unfall vor sich gieng, so glaube ich eine weitere Auseinandersetzung derselben

umgehen zu können, und es möchte wohl hinreichend sein, in dieser Beziehung blos das Resultat anzugeben.

Dieses war jedoch, als das Auge geöffnet ward, leider nicht günstig.

Das aufgepflanzte Hornhautstückchen war nicht mit dem zur Operation bestimmten Auge verwachsen, sondern hing verdickt und von bläulicher Farbe an der Ligatur, die Hornhaut des Auges selbst war an der Stelle, auf der die Aufpflanzung hätte geschehen sollen, von ähnlicher blauer Beschaffenheit, und sohin das Sehvermögen des Thieres dahin.

C. Anhang:

Resultat jener oben pag. 43 et seq. erwähnten Versuche.

XXII. Versuch:

Dieser Versuch wurde ganz in der Art wie Nr. XVI. ausgeführt, da eine theilweise Aufpflanzung der Cornea hiebei beabsichtiget ward, nachdem zuerst das Auge des Thieres durch zarte Auftragung von Schwefelsäure, in den obern Lamellen der Cornea verdunkelt war, jedoch mit dem Unterschied, dass zuerst das zu transplantirende Hornhautstück ausgeschnitten, und dann erst das dreieckige Stück aus der Hornhaut, auf welche die Verpflanzung statt finden sollte, abgeschnitten ward, während

welcher Zeit das zu überpflanzende Hornhautstückchen auf den Tisch gelegt ward.

Das Anpassen an die Ränder und die unterliegenden Schichten gelang, wiewohl das ausgeschnittene Stück der Fläche, auf die es gepflanzt werden sollte, genau entsprach, nicht so behend, wie gewöhnlich, was wohl dem Umstande zuzuschreiben sein dürfte, dass das zu überpflanzende Stückchen nicht mehr mit dem gehörigen Leben begabt ward, indem in concreto nicht sogleich unmittelbar nach der gänzlichen Lostrennung die Uebertragung statt fand.

Als ich Tags darauf nach dem Thierchen umsah, hatte sich selbes sämmtliche Streifen des Verbandes (die Ligatur an der palpebra ward hier nicht applicirt) abzustreifen gewusst, sowie auch das transplantirte Hornhautstückchen hinweggebracht wurde, indem das Thier die Ligatur zerriss, womit die Anheftung am obern Winkel statt fand.

Das Auge selbst war nicht besonders getrübt, das Thierchen ziemlich munter, Lichtscheue keine vorhanden, wie denn überhaupt keine Zeichen besonderer entzündlicher Reaction.

Gefässentwicklung auf der Cornea wurde ebenfalls nicht bemerkt.

Das Auge besserte sich gleichmässig tagtäglich mehr, und das Thier gewann seine Sehkraft wieder.

Dieser Versuch dürfte vielleicht einigermassen für die von Boury und Jüngken aufgestellte Theorie gelten.

XXIII. Versuch:

Der eben erwähnte Versuch war es vorzüglich, der mich auf den Gedanken brachte, noch ein paar Versuche absichtlich anzustellen, daher ich denn durch die leichte Applikation von Schwefelsäure das Auge eines Kaninchens in seinen obern Lamellen verdunkelte, mittelst eines scharfen feinen Scalpells ein Dreieck formirte, dieses abtrug, und das Thier in seinem Ställchen liess, worauf ich den Ausgang ruhig abwartete.

Als ich 6 Tage später das Auge des Thieres untersuchte, so war das Auge bereits vollkommen durchsichtig, nur wie mit einem Schleier überzogen, was sich in der Folge durch Application von Opiumtinktur gleichfalls minderte, sofort das Sehvermögen nicht getrübt, wodurch nunmehr der sub. XXII. aufgeführte Versuch einigermassen bestättiget werden möchte.

XXIV. Versuch:

Nachdem das Auge des Thieres zuerst verdunkelt ward, schritt ich in der Art zur Operation, dass ein Dreieck und zwar, soweit die Verdunkelung sich erstreckte, aus der Hornhaut aus- und resp. abgeschnitten wurde. Nach geschehener Operation wurde das Auge des Thieres nicht geschlossen, sondern dasselbe in sein Ställchen gebracht, und sorgsam gepflegt.

Bei der Besichtigung des Auges, welche einige Zeit hierauf geschah, nachdem die Applicatian der Tinct. op. croc. in Anwendung gebracht ward, zeigte sich der Zustand fast wie sub XXII. und XXIII., nur war die Verdunkelung nicht vollkommen verschwunden, und die Hornhaut wie ein leicht getrübtes Glas zu schauen.

Es dürfte daher vielleicht das Gelingen dieser Operation in der Folge, bei darauffolgendem Gebrauch passender Brillen, um die etwa beeinträchtigte Convexität zu ersetzen, nicht absolut in das Bereich der Unmöglichkeit gerechnet werden, wiewohl die oben pag. 43 et seq. gemachten Bemerkungen in jeder Beziehung zu würdigen sind.

Erklärung

der lithographirten Tafel.

Fig. I.
a) Verbindung der Cornea und Sclerotica.
b) Vernarbungsfläche des ausgeschnittenen Stücks im Umkreise.
c) Stelle, an der die Vereinigung geblieben.
d) Anfänglich gebildete Gefässverzweigung.
e) Pupille.
f) Verwachsung der Pupille mit der Cornea.

Fig. II.
a) Verbindung der Cornea mit der Sclerotica.
b) Stelle der Trennung im ganzen Umkreis und Reunion an der äussern Peripherie.
c) Verwachsung und Narbenbildung gegen das Centrum hin.
d) Anfänglich sich bildende Gefässausbreitung.

Fig. III. a) Verbindung der Cornea mit der Sclerotica.
b) Das aus- und resp. abgeschnittene Dreieck.
c) Gelassene Verbindungsstelle.
d) Anfängliche Gefässentwicklung.
e) Pupille.

Fig. IV. a) Verbindung der Cornea mit der Sclerotica.
b) Trennung des abgeschnittenen Stücks in Form eines △, und Bezeichnung der Wiedervereinigung.
c) Die Stelle der Nichtvereinigung, wo die Hornhaut abgeschnitten ward.
d) Stelle der Anheilung.
e) Stichkanäle der Ligatur.
f) Gefässentwicklung.
g) Pupille.

Fig. V. a) Verbindung der Cornea mit der Sclerotica.
b) Ausgeschnittenes, und wieder angeheiltes Stück, in Form eines △.
c) Gefässentwicklung.
d) Stichkanäle der Ligatur.
e) Pupille.

Fig. VI. a) Verbindung der Cornea mit der Sclerotica.
b) Stelle der abgetragenen Hornhaut in dreieckiger Form.
c) Pupille.

Abbildungen

zu den besonders merkwürdigen Versuchen.

Fig. I zu I.

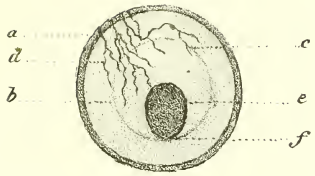

Fig. II zu II.

Fig. III zu XV.

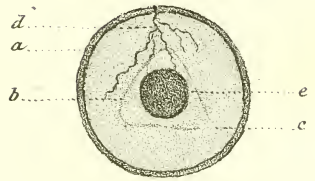

Fig. IV zu XVIII.

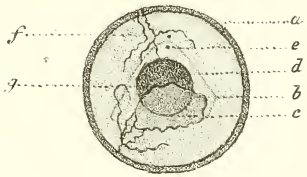

Fig. V zu XX.

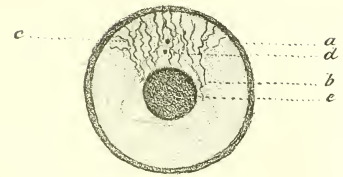

Fig. VI. zu XXIII.

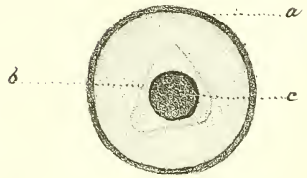

2904